JOSÉ BACALHAU

Anatomia, Fisiologia e Patologia

DO

PÉNIS

COIMBRA
IMPRENSA DA UNIVERSIDADE
1922

Dissertação

Dissertação

ANATOMIA, FISIOLOGIA E PATOLOGIA

DO

PÉNIS

Dissertação

JOSÉ BACALHAU

Anatomia, Fisiologia e Patologia

DO

PÉNIS

COIMBRA
IMPRENSA DA UNIVERSIDADE
1922

TÉSE DE DOUTORAMENTO APRESENTADA Á FACULDADE DE MEDICINA DA UNIVERSIDADE DE COIMBRA

AOS EXCELENTÍSSIMOS SENHORES

Professores da Faculdade de Medicina
da Universidade de Coimbra

HOMENAGEM DE ADMIRAÇÃO
E RESPEITO.

À MEMÓRIA

DOS MEUS

QUERIDOS MESTRES

Dr. Alberto dos Santos Nogueira Lobo
Dr. Filomeno da Câmara Melo Cabral
Dr. Daniel Ferreira de Matos

Aos Meus Condiscípulos

No vulgo, cada qual tem necessidade de conhecer sobretudo os órgãos e os males que mais lhe repugna mostrar a outrem.

CELSIUS — *Partes obscena.*

Excelentíssimos Mestres

« Je reconnais, *escreveu* Daniel Leclerc *em 1696, no seu livro* — *Histoire de la Médecine* — qu'il fallait pour l'entreprendre plus de savoir que je n'en ai, mais les honnêtes gens me sauron gré de mes efforts. »

Reconheço, digo eu também ao começar o meu trabalho, que para escrever sôbre o assunto de que me vou ocupar, precisava de maior prática, de maior experiência e de maior número de observações; mas V. Ex.as saberão perdoar a deficiência dos meus conhecimentos e apreciar com benevolência os resultados dos meus esforços.

Estou certo de que os defeitos dum livro, escrito precipitadamente e num curto praso de tempo para satisfazer uma lei, hão de ter uma crítica leve quando o seu autor emprega todos os esforços para apreciar

com algumas observações pessoais o assunto de que trata.

Completei há poucos mais de dois dias o meu curso: — ouço ainda o éco das palavras dos meus Mestres. Estou no princípio da minha vida, no início dos meus trabalhos. — Falta-me a experiência e a prática. — Só me pode valer a Vossa amável benevolência.

Devo também confessar o meu embaraço ao narrar factos e descrever órgãos cujos termos podem ferir certos moralistas mais susceptíveis às palavras que ouvem ou lêem do que aos actos que praticam. Mas a sciência não deve ser tratada com ambiguidades; precisa e exige a clareza para evitar enganos e para não dar lugar a faltas de compreensão.

A própria Bíblia *(o Velho e o Novo Testamentos) está cheia de quadros duma obscenidade extraordi-*

nária descritos em termos vulgares afim de serem fàcilmente compreendidos por todos os homens primitivos e modernos, ignorantes e ilustrados. Em Medicina não há pornografia desde que as ideias sejam traduzidas com termos consagrados pela sciência. Os termos técnicos não são indecorosos.

Coimbra, Abril de 1922.

JOSÉ BACALHAU.

INTRODUÇÃO

O aparelho genital do homem é, como todos os aparelhos em geral, constituído por um agregado de órgãos, alguns dos quais desempenham um papel importantíssimo, ao passo que outros se limitam a involver e a proteger os primeiros, a auxiliar as suas funções ou a favorecer a acção dos seus produtos, retocando-lhes a constituïção química e modificando algumas das suas propriedades físicas. Isto equivale a dizer que há no aparelho genital do homem órgãos essenciais e órgãos anexos. Os primeiros são absolutamente indispensáveis, e à sua destruïção completa corresponde a morte funcional do aparelho; os segundos desempenham um papel meramente secundário e, da sua ausência, congénita ou adquirida, não resulta, em regra, a ausência absoluta da função.

Destinado a assegurar a conservação da espécie, isto é, tendo a seu cargo a *função genital* ou *função da reprodução* (função pela qual os seres vivos se

multiplicam, dando origem a novos seres morfológica e fisiològicamente semelhantes aos geradores) o aparelho sexual complica-se e aperfeiçoa-se à medida que vamos subindo na escala zoológica. É no vértice desta escala que encontramos o máximo de perfeição e de complexidade.

No homem e, duma maneira geral, em todos os vertebrados e num grande número de invertebrados, a reprodução exige o concurso de dois elementos, — o espermatozóide e o óvulo —, gerados por dois indivíduos de sexo diferente — o macho e a fêmea. Da união dêstes dois elementos resulta um gérmen — o ôvo — que, por divisões e diferenciações sucessivas, constitue um ser morfológica e fisiològicamente semelhante aos que o geraram. Na espécie humana, a fecundação, isto é, a união e a fusão do óvulo com o espermatozóide, faz-se nas vias genitais da mulher. Para isso é indispensável que os espermatozóides aí sejam levados de qualquer forma e que tenham á sua disposição um meio apropriado e suficientemente nutritivo onde possam viver até ao momento da fecundação.

O aparelho genital do homem está adaptado a todas estas necessidades. Vejamos resumidamente os órgãos que o constituem e os seus papéis principais.

A) ÓRGÃOS ESSENCIAIS

1.º) *Dois órgãos glandulares* — os dois testículos ou glândulas seminais — encarregados de elaborar

os elementos principais do esperma (espermatozóides e líquido testicular).

2.º) *Um canal excretor* — as vias espermáticas e a uretra — que conduz o líquido espermático ou seminal do testículo para o exterior. Êste canal toma successivamente os nomes de canal epididimar ou canal de epidídimo, canal deferente, vesícula seminal (1), canal ejaculador e uretra ou canal uro-genital.

Ao sair dos canais seminíferos, onde se forma, o esperma atravessa, na espessura do testículo, antes de chegar ao canal epididimário, os tubos rectos, a rêde de HALLER, e os cones eferentes. Depois, seguindo ao longo dos canais epididimário e deferente, entra na vesícula seminal onde se conserva até à primeira ejaculação.

As paredes das vias espermáticas são constituïdas por três túnicas:

a) uma túnica externa (túnica celular);

b) uma túnica média (túnica muscular) formada por três planos de fibras musculares lisas;

c) uma túnica interna (túnica mucosa).

Até à uretra há um canal excretor para cada testículo, isto é, há dois canais epididimários, dois canais deferentes, duas vesículas seminais e dois canais ejaculadores; mas como estes últimos, atravessando a próstata de trás para diante, de cima para baixo e de fora para dentro, se abrem no vér-

(1) As vesículas seminais são dois pequenos sacos piriformes, um direito e outro esquerdo, situados entre a bexiga, a próstata e o recto. Cada um dêstes sacos é um verdadeiro divertículo da porção terminal ou ampular do canal deferente, destinado a conter o esperma nos intervalos das ejaculações.

tice do *veru montanum*, à direita e à esquerda da fenda utricular, a uretra serve, ao mesmo tempo, para excretar a urina e o esperma segregado pelos dois testículos; por esta razão os autores clássicos deram-lhe a designação de canal uro-genital (1).

3.º) Um órgão destinado a depositar o esperma no fundo da cavidade vaginal, projectando-o sôbre o focinho de tenca — *o pénis* ou *órgão da cópula*.

B) ÓRGÃOS ANEXOS

1.º *Duas bôlsas* (bôlsas ou sacos testiculares), que têm por fim involver e proteger os testículos. Estão situadas na parte anterior do períneo, entre as duas coxas, e são constituïdas por um sistema de túnicas dispostas concêntricamente.

Em certos animais as duas bôlsas testiculares encontram-se completamente separadas uma da outra, noutros os dois testículos estão contidos numa só cavidade. No homem observa-se uma disposição intermédia, isto é, as bôlsas apresentam-se sob a forma dum saco único, ligeiramente bi-lobado e dividido interiormente em duas cavidades, uma para cada testículo. Ao nível da sua face anterior observa-se um sulco longitudinal e mediano, largo e pouco profundo, sôbre o qual repousa o corpo do pénis

(1) No embrião as relações entre os aparelhos urinário e genital são muito mais francas. Estes dois aparelhos constituem, por assim dizer, um sistema único ao qual os autores clássicos chamam sistema uro-genital (vid. desenvolvimento do pénis).

quando se encontra no estado de flacidez. No fundo dêste sulco nota-se um rafe ordinàriamente muito nítido que se continua sôbre a face inferior do pénis com um rafe semelhante. — *É o rafe escrotal.*

2.º) *Formações musculares* (músculos do períneo anterior) que desempenham um papel importante no fenómeno da erecção.

3.º) *Formações glandulares* [próstata (1) e glândulas de Cowper (2)] cujos produtos auxiliam a fecundação, aglutinando os espermatozóides no momento da ejaculação e favorecendo a aderência do esperma às paredes da vagina. É por êste motivo que o líquido espermático não sai completamente da cavidade vaginal ainda que a mulher se conserve de pé depois do coito. Segundo a maioria dos fisiologistas o líquido prostático desempenha também um papel importante na nutrição dos espermatozóides e isotoniza o esperma. Ao lado dos órgãos glandulares do aparelho genital (testículos, próstata, glândulas de Cowper, etc.) alguns autores colocam os canais deferentes e principalmente as vesículas

(1) A próstata é uma glândula, ímpar e mediana, atravessada pela uretra no sentido vertical e situada profundamente na excavação pélvica, acima da aponevrose perineal média, abaixo da bexiga, atrás da sinfise púbica e adiante da ampula rectal.

(2) Em número de duas, uma direita, outra esquerda, as glândulas de Cowper, glândulas de Méry ou glândulas bulbo-uretrais de Gubler, estão situadas na espessura da aponevrose perineal média ao nível do ângulo formado pela base do bôlbo e pela porção membranosa da uretra. Em tôrno destas glândulas dispõem-se irregularmente os feixes posteriores do músculo transverso profundo do períneo. Cada uma delas tem um canal excretor que se abre na parede posterior da uretra, ao nível da parte anterior da betesga bulbar.

seminais em virtude da actividade secretória dos seus epitélios (1).

Os produtos de secreção da vesícula seminal e do canal deferente adicionam-se ao líquido elaborado pelo testículo e, segundo parece, desempenham um triple papel: diluem o esperma, alimentam os espermatozóides emquanto estes se encontram na vesícula seminal e isotonizam o meio. Do que acabamos de dizer conclue-se que o esperma não é sòmente o produto de secreção das glândulas testiculares, mas sim uma mistura de líquidos provenientes dos testículos, dos canais epididimários e deferentes, das vesículas seminais, das glândulas prostáticas, das glândulas de Cowper e de muitas outras pequenas formações glandulares espalhadas no trajecto das vias seminais e uretrais.

Em resumo, o aparelho genital do homem é constituído por duas espécies de órgãos:

a) órgãos encarregados de elaborar, nutrir e conservar os elementos fecundantes *(órgãos da fecundação)*;

b) órgãos que têm por fim depositar o esperma no fundo da cavidade vaginal da mulher *(órgãos da cópula)*.

Os testículos, as vias espermáticas (tubos rectos, redes de Haller, cones eferentes, canais epididimários, canais deferentes, vesículas seminais e canais

(1) Disselhorst deu às vesículas seminais a designação de glândulas vesiculares e Camus, Gley, Limon, Ivanoff, Bonis e outros autores afirmaram que os produtos de secreção das vias espermáticas têm uma grande influência sôbre a nutrição, sôbre o crescimento e sôbre a vitalidade dos espermatozóides.

ejaculadores), a próstata e as glândulas de Cowper formam o *aparelho da fecundação*.

O pénis, a uretra e os músculos do períneo anterior constituem o *aparelho da cópula*.

Não nos ocuparemos de todo o aparelho genital do homem nem estudaremos com o mesmo desenvolvimento os diversos órgãos que constituem o aparelho da cópula. O assunto da nossa tese é principalmente o estudo da anatomia, da fisiologia e de alguns dos capítulos mais interessantes da patologia do pénis. Parecem-nos, todavia, absolutamente indispensáveis algumas noções gerais, ainda que muito ligeiras, sôbre a anatomia da uretra e sôbre os músculos do períneo para que a fisiologia do órgão que pretendemos estudar seja fácil de compreender e para que a sua patologia não ofereça grandes embaraços.

Os músculos do períneo, principalmente os bulbo-cavernosos, os isquio-cavernosos e os transversos superficiais, embora não façam parte integrante do órgão que tem por fim levar o esperma às vias genitais da mulher, desempenham um papel tão importante nos fenómenos da erecção e da ejaculação que Patissier (1) deu-lhes a designação geral de músculos do pénis.

Não é menos importante o papel da uretra nem são menos evidentes as suas relações com o pénis, tanto sob o ponto de vista anatómico como sob o ponto de vista anàtomo-patológico.

(1) Patissier, *Dictionaire des Sciences Medicales*, tom. 40°, artigo *Pénis*.

A maior parte da uretra pertence ao pénis e muitas vezes há coincidência de lesões penianas e de lesões uretrais.

Também não são raros os casos de lesões da uretra que alteram profundamente a configuração geral do pénis e, reciprocamente, os casos de lesões do pénis que modificam o calibre da urétra e perturbam bastante o seu funcionamento.

Não estamos de acôrdo com DEMARQUAY que descreve no seu livro *Maladies chirurgicales du pénis,* Paris, 1877 (1), algumas lesões da uretra que pouco ou nada alteram a direcção, o volume ou a configuração geral do órgão da cópula, mas muito menos concordamos com outros autores que separam completamente da patologia peniana todas as lesões uretrais, congénitas ou adquiridas, seja qual fôr a alteração anatómica ou a perturbação funcional do lado do pénis.

Não se justifica que num trabalho sôbre anatomia, fisiologia e patologia do pénis sejam tratados com largo desenvolvimento os músculos do períneo e a uretra, mas também não é natural nem lógico que esta e aqueles sejam desprezados completamente.

O plano do nosso trabalho é o seguinte:

PRIMEIRA PARTE — *Anatomia e desenvolvimento do aparelho da cópula:*

I — Pénis.

II — Uretra.

(1) Publicado por CYR e VOELKER.

III — Músculos do períneo.
IV — Desenvolvimento do aparelho da cópula.

SEGUNDA PARTE — *Fisiologia do pénis:*
I — Erecção.
II — Cópula.
III — Ejaculação.

TERCEIRA PARTE — *Patologia do pénis:*
I — Lesões traumáticas.
II — Lesões vasculares.
III — Lesões flegmásicas.
IV — Lesões neoplásicas.
V — Anomalias e suas conseqüências.

QUARTA PARTE — *Circuncisão:*
I — História.
II — Métodos e processos operatórios.

QUINTA PARTE — *Conclusões.*

Antes de entrarmos pròpriamente no assunto da nossa tese, devemos chamar a atenção dos médicos para o estudo da patologia dêste órgão e sobretudo para as conseqüências graves que podem resultar duma anomalia simples e fácil de remediar ou de qualquer lesão adquirida e aparentemente insignificante. É indispensável que todo o médico faça saber aos seus clientes que a blenorragia e a sífilis não são as doenças mais graves do seu aparelho genital e que, muitas vezes, o pior dos males

surge expontâneamente e tem no seu início uma aparência de completa benignidade.

É necessário que o médico não despreze as mais insignificantes lesões ou as mais ligeiras anomalias do pénis, porque estas e aquelas são muitas vezes o ponto de partida de doenças cujo prognóstico é dos mais pesados e dos mais tristes para o homem.

O conhecimento das lesões penianas é tão necessário como o das lesões cardíacas ou o das afecções de qualquer outro órgão indispensável à vida! Na natureza a reprodução da espécie é mais importante do que a longa conservação dos indivíduos. «Le plus grand acte de la nature, diz CABANIS (1), est la reproduction des individus et la conservation des races». Levado inconscientemente pelo instinto, o homem coloca, com efeito, as funcções genitais acima dos mais preciosos actos da sua vida e muitas vezes não hesita em declarar que antes a morte do que a perda do mais sagrado dos atributos, isto é, do que a perda da faculdade de reprodução.

No nosso quinto ano médico foi-nos distribuído um doente com um epitelioma do pénis que não deixou fazer a amputação do órgão, dizendo que preferia a morte a uma operação desta ordem. Consultando os arquivos da Clínica urológica da Faculdade de Medicina de Coimbra, tivemos também ocasião de encontrar em algumas papeletas de doentes com epiteliomas do pénis a seguinte nota: *Não se deixou operar.*

(1) CABANIS, *Rapports du Physique et du Moral de l'Homme.*

Não há muito tempo tivemos ensejo de ver no Hospital da Universidade de Coimbra um homem de 33 anos, casado, banhado em lágrimas quando soube que o único tratamento da sua doença era a amputação do pénis (vid. *Epitéliomas do pénis*, obs. xx). «Vejo a felicidade do meu lar, dizia êle, transformada num quadro negro.»

Um homem casado a quem RICHERAND (1) amputou o pénis escreveu à mulher dizendo sòmente que tinha sido operado e que estava prestes a sair do hospital. Esta veio visitar o marido, e quando teve conhecimento da espécie de operação a que êle se tinha submetido entrou numa cólera tão violenta, disse-lhe tantas injúrias e fez-lhe sentir tão amargamente a importância da sua perda, que o pobre homem ao fim de três dias estava no cemitério.

A perda do pénis constitue, com efeito, a maior das calamidades conjugais, roubando aos esposos toda a alegria da vida, e todos os encantos na terra. ¡É a desgraça maior que os pode ferir! Nada entristece mais profundamente o homem do que a privação do seu pénis, principalmente aquele que conhece todas as voluptuosidades.

«Les malades auxquels on ampute un membre, escreve RICHERAND (2), supportent gaiement cette mutilation; et leur moral n'en reçoit aucune atteinte; au contraire, les personnes privées de la verge ne recouvrent jamais leur hilarité; elles conservent le

(1) RICHERAND, *Nosographie chirurgicale*, t. IV.
(2) *Loc. cit.*

sentiment douloureux de leur perte, et rien ne peut adoucir l'amertume de leurs regrets.

Cette observation m'a d'autant plus frappé, que je l'ai faite sur des vieillards pour qui la partie enlevée était depuis longtemps inutile.»

Realmente, estas vítimas são tristes, e têm uma vida sem encantos. A melancolia e o desespêro levam-os muitas vezes ao caminho do alcoolismo e até ao suicídio.

É necessário, portanto, que todo o homem esteja prevenido contra o que é difícil de remediar, afim de o evitar, e aqui, mais do que noutro qualquer assunto da arte, o médico tem mil ocasiões de ser util à humanidade, gritando aos ouvidos dos incautos, dos inconscientes e dos ignorantes.

*

* *

Nos países civilizados, o pénis oculta-se cuidadosamente, e torna-se indecoroso pronunciar os diversos nomes pelos quais é vulgarmente conhecido, mas nos tempos primitivos chegou a ser adorado no Egito e na Judeia sob o nome de *Phallus,* na India sob o nome de *Lingam,* na Arábia sob o nome de *Dkeur* e na Grécia sob o nome de *Priapus*, como símbolo da fôrça, da geração e da fecundidade.

Na Babilónia foram adorados durante muitíssimo tempo os órgãos genitais e em Atenas levantaram-se vários altares e fizeram-se grandes procissões a *Phallus* e a *Priapus.* Por toda a parte as religiões

primitivas levaram a devoção até à mais alta impudência.

O acto da cópula foi considerado objecto de um culto divino pelos primeiros legisladores, não só para moderar o furor das paixões humanas e reprimir a devassidão nascida em Sodoma e Gomorra, mas ainda para refrear o abuso do onanismo e para extinguir o costume selvagem da mutilação dos órgãos genitais nos combates. Entre os judeus êste processo de ataque era muito freqüente; as mulheres não empregavam outro quando eram obrigadas a lutar com um homem em sua defesa, ou quando se queriam vingar de qualquer ofensa. Para acabar com tal costume Moisés condenava a mulher que agarrasse um homem pelas partes genitais, ordenando que se lhe cortasse a mão, e considerava o eunuco indigno de entrar na Assemblea do Eterno (1).

No fundo destas práticas religiosas não havia mais do que uma homenagem ao Criador pela faculdade de reprodução que deu a todos os seres e o desejo de reprimir as más inclinações, de corrigir os maus costumes e de evitar os desvios sexuais, tanto do homem como da mulher.

O fim era realmente simpático mas as depravações genésicas continuaram e a noção do pudor era coisa que não existia. Na antiga Grécia a mulher, desprezada por certas escolas filosóficas, era uma verdadeira escrava do homem. ARISTÓTELES considerou-a como uma irregularidade da natureza. O

(1) *Deuteronomio*, cap. XXIII, 1 e XXV, 2 e 12.

onanismo era então preferido às relações sexuais e os dois sexos despresavam-se e odiavam-se reciprocamente. Diógenes masturbava-se pùblicamente na rua, no meio da multidão, para dar o exemplo e evitar a tentação do homem. Todos nós conhecemos a devassidão que reinou também na antiga Roma, principalmente no tempo dos Césares. Em todas as épocas a imaginação pervertida do homem criou livros, romances, estátuas e outros objectos obscenos. As estampas de Suetónio mostrando as práticas sodómicas dos Césares; as pinturas descobertas em Pompeia das doze posturas do amor inventadas por Cyrène, com as quais Tibério decorava impùdicamente os seus salões; os desenhos de Aretino; as gravuras dos Carranches; finalmente, êsses livros pornográficos e essas fotografias que mostram atitudes variadas no exercício do coito e que são vendidas quási pùblicamente por toda a parte, tanto no estrangeiro como no nosso país, atestam a devassidão dos homens através de todos os tempos e a extraordinária falta de pudor daqueles que se prestam a servir de modelos.

Desde a mais remota antiguidade as mulheres do Oriente usavam e abusavam do *phallus,* como se conclue das palavras que o profeta Ezequiel (1), em nome do Eterno, dirigiu ao povo de Jerusalém: — «E tomaste as tuas joias, os objectos de adôrno, do meu ouro e da minha prata, que eu te tinha dado, e fizeste para ti imagens de machos e fornicaste com elas».

(1) Ezequiel, cap. XVI, 17.

O *phallus* era, com efeito, um dos instrumentos mais conhecidos pelos povos antigos. Num museu de Nápoles estão expostos e conservados vários modelos que foram encontrados nas ruínas de Pompeia e Herculano. Segundo JEANNEL (1), as mulheres da Campânia trazem ainda hoje ao pescoço, em vez de bentinhos, pequenos *phallus* de metal, e, em algumas aldeias do Poitou conserva-se a tradição de fazer, em certas épocas do ano, especialmente nas grandes festas religiosas, pastéis em forma de *phallus*. Também ainda hoje em certas feiras da província do Minho se compram *phallus* de barro, de vários tamanhos, pelos quais os homens bebem vinho verde.

Na China, principalmente em Cantão, fabricam-se *phallus* com uma mistura de goma e resina, dotados de uma certa elasticidade e convenientemente pintados. Em Paris fabricam-se também de borracha encarnada dura, ou de celulóide, e vendem-se secretamente a qualquer pessoa, que os enche de leite ou de outro líquido qualquer afim de tornar a sua ilusão mais completa (2).

Algumas sagas fazem das suas salas verdadeiros museus de *phallus*, que recomendam e vendem às suas clientes.

Como acabamos de dizer, em Paris o comércio

(1) Cit. por GARNIER, *Onanismo*, trad. brasileira.

(2) Grandes admiradores das modas de Paris, não podíamos deixar de importar de lá êsses variados e artísticos objectos — êsses *phallus* — que pouco tempo depois da implantação da República foram encontrados em alguns estabelecimentos do nosso país e aos quais o jornal *O Século* se referiu irònicamente lembrando o seu emprêgo para *casse-têtes* de polícia.

dos *phallus* é clandestino; mas em Tien-Tsin (China) estes objectos vendem-se pùblicamente assim como estampas de mulheres nuas empregando-os presos aos calcanhares.

Segundo Garnier, Watremey viu, numa comédia representada em Tien-Tsin, uma mulher censurar o marido, velho e impotente, por abandonar completamente os íntimos deveres impostos pelo matrimónio. Êste velho, saindo da scena, voltou em seguida todo alegre e, apresentando-lhe um *phallus* fabricado em Cantão, disse; «eis aqui com o que muitas mulheres, no teu caso, se contentam; faze como elas».

Embora não tenham comparação com estes excessos, também não são muito moralizadoras algumas scenas do nosso teatro. Apesar disso a platea não recua. A noção do pudor estabeleceu-se, pois, a pouco e pouco, desenvolveu-se lentamente, acentuou-se com o cristianismo e, segundo parece, já atingiu o seu máximo entre os povos civilizados.

PRIMEIRA PARTE

ANATOMIA E DESENVOLVIMENTO DO APARELHO DA CÓPULA

CAPÍTULO I

Pénis

O pénis é um órgão destinado exclusivamente a favorecer a fecundação, introduzindo-se nas vias genitais da mulher e depositando o esperma no fundo da vagina, sôbre o focinho de tenca. Os latinos deram-lhe vários nomes: *penis, coles, membrum virile, priapus, virga genitalis*, etc.

§ I — SITUAÇÃO, DIRECÇÃO, VOLUME, CONFORMAÇÃO EXTERIOR E RELAÇÕES

Situado na parte anterior e inferior do abdómen, imediatamente acima das bôlsas testiculares, abaixo e adiante da sínfise púbica à qual se encontra sòlidamente prêso por dois ligamentos, um fibroso e outro elástico, o pénis é um órgão cilíndrico ou melhor cilindro-cónico, que apresenta durante a erecção todas as condições de consistência e de sensibilidade indispensáveis para a realização do coito.

Á primeira vista, o pénis parece ser constituído sòmente pela parte que se encontra adiante da sínfise púbica e que no estado de repouso toma uma direcção vertical; mas esta parte — *porção livre ou móvel* —, não é mais do que a continuação de uma outra que se encontra situada na espessura do períneo anterior — *porção perineal ou fixa* —.

No estado de flacidez estas duas porções têm direcções diferentes: a primeira é, como dissemos, mais ou menos vertical e a segunda dirige-se obliquamente de cima para baixo e de diante para trás. Formam, portanto, um ângulo agudo — *ângulo peniano* — cuja abertura está voltada para baixo e para trás, e cujo vértice corresponde à sínfise púbica à qual se encontra prêso por um ligamento fibroso muito resistente — *o ligamento suspensor do pénis* —. Durante a erecção a porção livre levanta-se e aproxima-se do abdómen, ficando quási em linha recta com a porção perineal. Podemos, por conseqüência, considerar o pénis dividido em duas porções — *anterior* e *posterior* —, que diferem pela sua situação, pelas suas relações, pela sua conformação anatómica e, finalmente, pela sua mobilidade. A *porção posterior* ou *perineal* também chamada pelos autores clássicos *extremidade posterior*, *extremidade aderente* ou *raiz do pénis*, encontra-se situada na espessura do períneo anterior, entre a aponevrose perineal superficial e a aponevrose perineal média. A *porção anterior*, *porção livre* ou *móvel*, tem, em média, dez a onze centímetros de comprimento por oito a nove de circunferência no estado

de flacidez, e quinze a dezasseis de comprimento por dez a doze de circumferência durante a erecção.

Esta segunda porção constitue o pénis pròpriamente dito. É a ela que nos referimos quando falamos sôbre os caracteres exteriores, sôbre a forma, sôbre as dimensões e sôbre a direcção do órgão da cópula.

Podemos considerar ainda a parte livre do pénis dividida em dois segmentos que diferem bastante pelos seus caracteres morfológicos e ainda pela sua constituïção anatómica:

a) *corpo do pénis* — segmento compreendido entre a sínfise púbica e a base da glande;

b) *região balano-prepucial* — segmento constituïdo pela glande e pelo prepúcio.

Em resumo, podemos considerar o pénis dividido em três segmentos:

A) SEGMENTO POSTERIOR, EXTREMIDADE POSTERIOR, EXTREMIDADE ADERENTE OU RAIZ DO PÉNIS;

B) SEGMENTO MÉDIO OU CORPO DO PÉNIS;

C) SEGMENTO ANTERIOR, EXTREMIDADE LIVRE OU REGIÃO BALANO-PREPUCIAL (1).

Vejamos o que cada um dêstes segmentos nos apresenta de especial.

Extremidade posterior. — A extremidade poste-

(1) Empregaremos de preferência a designação de segmento ou região balano-prepucial porque esta designação, além de ser simples e curta, tem sôbre as outras a vantagem de mencionar os nomes das duas formações, glande e prepúcio, que constituem a parte anterior do pénis.

A designação é imperfeita nos casos de ausência completa do prepúcio mas êsses casos são raríssimos.

rior está situada, como acima dissemos, na espessura do períneo anterior e fixa-se à parede anterior da bacia:

a) por uma camada de tecido conjuntivo denso que une a face superior da extremidade posterior dos corpos cavernosos aos ramos descendentes do púbis ou ramos ísquio-púbicos;

b) pelo ligamento suspensor do pénis que prende o órgão da cópula à parte superior da sínfise púbica e à extremidade inferior da linha branca abdominal;

c) pelo ligamento fibroso de Luschka, isto é, por um sistema de feixes de fibras conjuntivas situado atrás do ligamento suspensor, que une os corpos cavernosos à arcada púbica e o corpo esponjoso da uretra à aponevrose perineal média e à parte inferior da sínfise;

d) por aderências entre a porção bolbar do corpo esponjoso e as aponevroses perineais média e superficial.

Corpo do pénis. — Dá-se o nome de corpo do pénis à porção do órgão compreendida entre a sínfise púbica e a base da glande. No estado de semi-erecção é regularmente cilíndrico e forma com o eixo longitudinal dos membros um ângulo agudo, de 45 gráus aproximadamente, aberto para baixo e para diante.

No estado de flacidez pende verticalmente por diante da depressão escrotal que separa os dois testículos e apresenta-se sob a forma dum cilindro ligeiramente achatado de diante para trás. Êste

cilindro tem, portanto, duas faces — *superior* ou *dorsal* e *inferior* ou *ventral* — e dois bordos, *direito* e *esquerdo*.

Como o seu achatamento é ligeiro, alguns autores consideram-lhe quatro faces, superior, inferior, direita e esquerda, em lugar de duas faces e dois bordos.

No estado de erecção completa, o corpo do pénis apresenta-se sob a forma dum prisma triangular, de bordos arredondados, porque o corpo esponjoso da uretra forma na face inferior do órgão uma saliência mediana e longitudinal que se nota perfeitamente, tanto pela inspecção como pela palpação.

Extremidade anterior. — Constituída, como deixamos dito, pela glande e pelo prepúcio, a extremidade anterior do pénis é das três regiões a que mais nos interessa, não só porque apresenta um maior número de particularidades anatómicas dignas de serem mencionadas, mas ainda e principalmente porque é a sede de conformações viciosas cujas conseqüências é necessário prevenir antes que surjam, ou remediar, no seu início, quando se não podem evitar.

Vejamos separadamente a conformação anatómica da glande e do prepúcio.

A) **Glande.** — A glande é uma ampliação conoide da extremidade anterior do corpo esponjoso da uretra. É o foco erótico do homem ou, por outras palavras, o órgão em volta do qual se desenvolve o sentido genital.

É da glande que partem todas as excitações que

provocam a ejaculação por via reflexa e que nos centros nervosos encefálicos se transformam em sensações voluptuosas. É também à sua superfície que o homem sente a volúpia. Envolvido em parte pelo prepúcio, êste órgão faz lembrar a glande do carvalho dentro da sua cúpula (vid. fig. 1). Daí o nome de glande.

O seu vértice é mais ou menos arredondado e apresenta uma fenda vertical, — *o meato urinário* —, com cêrca de seis a oito milímetros de altura (vid. figs. 1 e 2).

A base, tendo um diâmetro superior ao do corpo do pénis, forma um relêvo circular — *a corôa da glande* — (vid. fig. 2), muito mais pronunciado na parte superior ou dorsal do que na parte inferior ou ventral.

Êste relêvo dirige-se tão obliquamente de cima para baixo e de trás para diante que a face inferior do órgão não chega a ter metade do comprimento da sua face superior. Atrás da corôa da glande encontra-se um sulco circular — *o sulco coronário* ou *sulco balano-prepucial* — (vid. fig. 2), que corresponde à região em que o pénis apresenta o menor diâmetro e à qual se deu, por êste motivo, o nome de *colo do pénis*.

A superfície da glande é lisa e regular, mas apresenta ao nível da face inferior um sulco mediano e longitudinal (vid. fig. 2), de forma mais ou menos triangular, cuja base corresponde ao sulco balano-prepucial, com o qual se confunde, e cujo vértice termina um pouco atrás do meato urinário. É neste

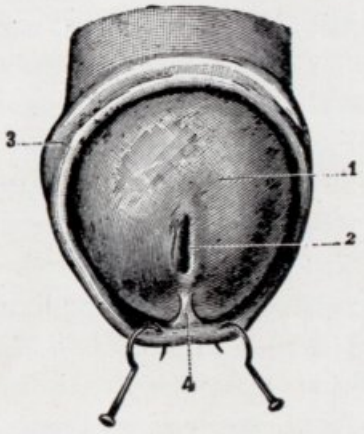

Fig. 1

A EXTREMIDADE ANTERIOR DO PÉNIS, VISTA PELA FRENTE

(Testut)

1 glande; 2 meato urinário; 3 bordo livre do prepúcio; 4 freio.

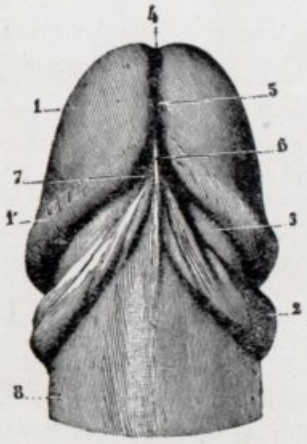

Fig. 2

A EXTREMIDADE ANTERIOR DO PÉNIS, VISTA PELA FACE INFERIOR

(Testut)

1, glande; 1', coroa da glande; 2, prepúcio; 3, sulco balano-prepucial; 4, meato urinário; 5, sulco longitudinal da glande; 6, freio; 7, fossetas laterais do freio; 8, corpo do pénis

sulco que se insere o freio do pénis, prega mucosa de forma triangular que prende o prepúcio à glande, interrompendo a continuïdade do sulco balano-prepucial na sua parte inferior (vid. figs. 1 e 2). Nas faces laterais do freio encontram-se duas pequenas fossetas ou excavações arredondadas — *as fossetas laterais do freio* (vid. fig. 2) — onde terminam as extremidades do sulco balano-prepucial.

B) **Prepúcio.** — O prepúcio (vid. figs. 1 e 2) é uma prega tegumentar que cobre completa ou incompletamente a glande e que tem por fim proteger a delicada sensibilidade da mucosa balânica. Apresenta-se sob a forma dum cilindro ôco no qual temos a considerar:

a) *uma face exterior ou cutânea* que se continua sem linha de demarcação nítida com a superfície do corpo do pénis;

b) *uma face interior ou mucosa* que normalmente se encontra em contacto directo com a superfície da glande;

c) *uma circunferência posterior,* aderente, que corresponde ao sulco balano-prepucial e, por conseqüência, ao colo do pénis;

d) *uma circunferência anterior,* livre, que limita um orifício — *o orifício prepucial* — através do qual sai a urina e o esperma nos indivíduos que não conseguem descobrir a sua glande, isto é, nos fimóticos.

Entre a glande e o prepúcio existe uma cavidade ordinàriamente virtual — *a cavidade do prepúcio* ou *cavidade balano-prepucial* —, cujas paredes se encontram cobertas de uma substância esbranquiçada

(esmegma) (1), quando os homens não vigiam cuidadosamente o asseio dos seus órgãos genitais.

§ II — CONSTITUÏÇÃO ANATÓMICA

O pénis é constituído por duas ordens de formações anatómicas:

a) formações que, entrando em erecção sob a influência de qualquer excitação mecânica, física ou mental, dão ao órgão a rigidez necessária para a

(1) O esmegma é uma substância semi-líquida ou pastosa que faz lembrar o sabão branco húmido. O seu cheiro, ao mesmo tempo enjoativo e aromático, aproxima-se do dos caprilatos alcalinos mas não é análogo ao do suor das regiões axilares. A reacção é alcalina. Quando entra em decomposição adquire um cheiro forte e desagradável semelhante ao do suor dos dedos dos pés em idênticas condições. Êsse cheiro é devido principalmente ao ácido butírico que se forma quási sempre quando o esmegma entra em putrefacção, aos butiratos alcalinos e aos produtos da fermentação amoniacal da urina que fica na cavidade do prepúcio depois da micção.

Os elementos principais do esmegma não alterado pela putrefacção são os seguintes: *a*) células epiteliais pavimentosas, nucleadas, sem vacúolos nem granulações gordurosas; *b*) pequeníssimas granulações moleculares acinzentadas, umas livres, outras aderentes a células ou reünidas em pequenas massas amorfas; *c*) cristais semelhantes aos dos ácidos esteárico, oleico e margárico; *d*) sáis gordos (oleiatos e margaratos) de sódio, potássio e amoníaco; *e*) bactérias diversas entre as quais devemos mencionar o bacilo do esmegma estudado por Matterstoch, Alvarez, Tavel e outros bacteriologistas.

O bacilo do esmegma comporta-se perante as matérias còrantes como o bacilo de Koch, mas descora-se fàcilmente pelo álcool depois do tratamento pelos ácidos.

E. Kaufmann (*Tratado de Anatomia Patológica Especial*, tom. II, trad. ilaliana de Mario Sapegno, Milão, 1913), recomenda, no caso de dúvida, culturas ou inoculações em animais (cobaia) como fazem frequentemente Weber, Salus, Schuster e outros bacteriologistas.

realização da cópula. *São os corpos erecteis* (corpos cavernosos e corpo esponjoso da uretra);

b) formações envolventes dispostas concêntricamente como cilindros ôcos encaixados uns nos outros. *São os invólucros do pénis.*

Podemos chamar ao conjunto dos corpos erecteis *sistema erectil* ou *sistema envolvido* e dar ao conjunto dos diferentes invólucros a designação de *sistema envolvente.* Vejamos os caracteres macroscópicos e a constituïção histológica de cada um dêstes dois sistemas.

A. Sistema envolvido ou sistema erectil

O sistema envolvido é constituído por três cilindros de tecido erectil dispostos em feixe e sòlidamente ligados por tecido fibroso. Dois dêstes cilindros — *os dois corpos cavernosos* — pertencem exclusivamente ao pénis; o outro, — *o corpo esponjoso* — forma as paredes da uretra peniana.

Corpos cavernosos

Os corpos cavernosos são dois órgãos de forma cilíndrica, um direito, outro esquerdo, encostados sôbre a linha média à semelhança dos dois canos de uma espingarda dupla (vid. figs. 6 a 9), aguçados em bico de lápis na extremidade posterior ou perineal *(raiz dos corpos cavernosos)* e arredondados na extremidade anterior ou balânica *(vértice dos corpos*

cavernosos). No estado de flacidez o seu comprimento oscila entre quinze e dezasseis centímetros.

Unidos fortemente pelas suas faces laterais internas, os dois corpos cavernosos constituem, por assim dizer, um órgão único (1) ligeiramente achatado de cima para baixo ou de diante para trás, no qual temos a considerar duas faces, superior e inferior, dois bordos, direito e esquerdo, e duas extremidades, posterior e anterior.

Na sua face superior encontra-se uma goteira longitudinal e mediana — *a goteira supra-cavernosa* — ocupada por formações vasculares e nervosas (veia dorsal profunda, artérias e nervos dorsais).

A sua face inferior apresenta igualmente uma goteira mediana e ântero-posterior — *a goteira infra-cavernosa* — na qual se encontra o corpo esponjoso da uretra.

Os bordos são regularmente arredondados e estão em relação com os ramos radiculares da veia dorsal profunda.

Ao nível da sua extremidade anterior, os dois corpos cavernosos estão separados um do outro por um pequeno ângulo diedro aberto para diante no qual se encontra uma massa de tecido fibroso — *o ligamento anterior dos corpos cavernosos* — com nu-

(1) Patissier, Sabatier, Roux, Chaussier e outros anatomistas do primeiro quartel do século XIX descreviam apenas um corpo cavernoso dividido, interiormente, nos dois têrços anteriores por um septo mediano, e bifurcado na sua extremidade posterior afim de se inserir sôbre os dois ramos ísquio-púbicos.

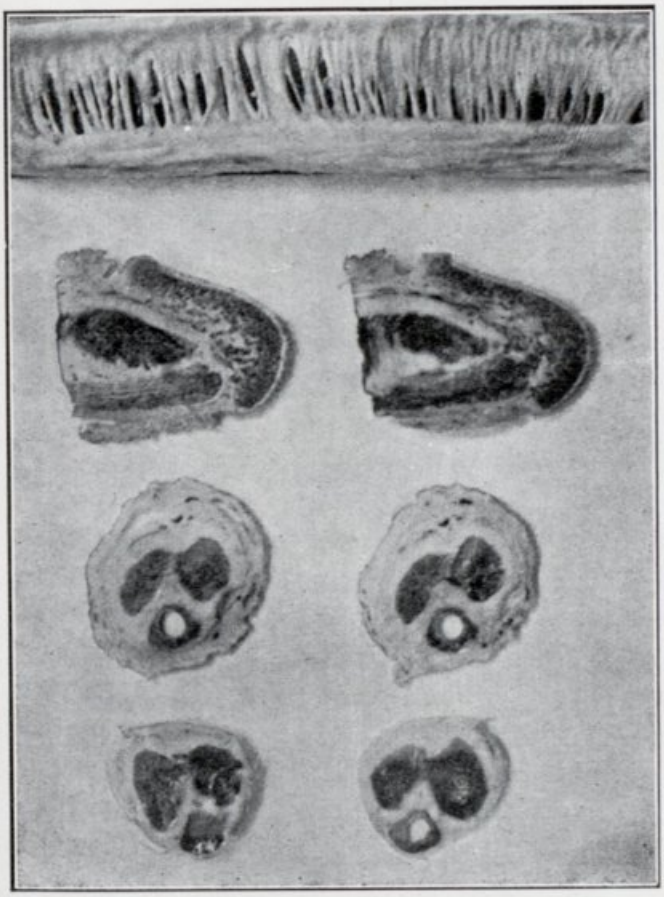

Fig. 3. — Septo pectiniforme.

Figs 4 e 5. — Cortes sagitais da glande.

Figs. 6 e 7. — Cortes transversais do corpo do pénis.

Figs. 8 e 9. — Cortes transversais dos corpos erécteis, envolvidos sómente pela túnica elástica.

Figs. 3 a 9 (tamanho natural)

A forma circular que apresenta a uretra, nas figuras 6, 7, 8, e 9, é artificial: produzida por uma injecção de parafina, antes da fixação dos blocos pelo formol.

merosos prolongamentos ou expansões igualmente fibrosas que penetram na espessura da glande (vid. figs. 4 e 5).

Ao nível da sínfise púbica os dois corpos cavernosos afastam-se um do outro e dirigem-se obliquamente de cima para baixo, de diante para trás e de dentro para fora, seguindo ao longo dos ramos ísquio-púbicos sôbre os quais se inserem.

Corpo esponjoso

O corpo esponjoso (vid. figs. 4 a 9) é um órgão impar e mediano, de forma mais ou menos cilíndrica, situado na goteira infra-cavernosa e atravessado pela uretra de uma extremidade à outra. No estado de flacidez o seu comprimento oscila entre doze e dezasseis centímetros.

Regularmente cilíndrico ao nível da sua parte média, o corpo esponjoso da uretra apresenta uma configuração anatómica diferente e é ao mesmo tempo mais volumoso ao nível das suas extremidades. Daqui a sua divisão em três porções:

a) *extremidade posterior ou bolbo;*

b) *porção média ou corpo esponjoso pròpriamente dito;*

c) *extremidade anterior ou glande.*

A EXTREMIDADE POSTERIOR (bolbo) tem a forma duma pera cuja base está voltada para trás e para baixo e cujo vértice corresponde ao vértice do ângulo diedro formado pelas raízes dos dois corpos cavernosos.

Tem aproximadamente três centímetros de comprimento.

A PORÇÃO MÉDIA (corpo esponjoso pròpriamente dito) é, como acima dissemos, regularmente cilíndrica e ocupa toda a goteira infra-cavernosa, continuando sem linha de demarcação nítida o vertice do bolbo.

A EXTREMIDADE ANTERIOR (glande) tem a forma dum cone cuja base é oblíqua de cima para baixo e de trás para diante e cujo vértice apresenta uma fenda vertical — *o meato urinário* — com cêrca de oito milímetros de altura.

Estrutura dos corpos erecteis

Os corpos erecteis do pénis são constituídos por uma baínha de tecido fibroso *(albugínea)* da face interna da qual se destacam numerosos prolongamentos *(trabéculas)* que se cruzam em todas as direcções, que se ramificam e que se anastomosam, limitando um sistema de *aréolas* ou *carvérnulas inter-comunicantes*, de tamanhos variados, de contornos irregulares e revestidas por um endotélio análogo ao dos vasos.

ALBUGÍNEA. — A albugínea, também conhecida pelos nomes de *invólucro fibroso* e *invólucro geral* dos corpos erecteis, é uma membrana esbranquiçada de consistência fibrosa, extensível, elástica e muito resistente (suporta sem se romper o pêso dum cadáver suspenso pelo pénis) apesar de não ter mais do que um a dois milímetros de espessura no estado de

flacidez e meio milímetro no estado de erecção completa (1).

Esta membrana é constituída por uma rede de fibras elásticas, mais densa nas partes superficiais do que nas camadas profundas, e principalmente por feixes de fibras conjuntivas dispostos em dois planos: um plano superficial constituído por fibras longitudinais e um plano profundo formado por fibras circulares. Entre estes elementos encontra-se um pequeno número de células conjuntivas uniformemente distribuídas por todo o campo do microscópio.

Em certos animais, a albugínea apresenta algumas fibras musculares lisas, mas no homem não se têm encontrado ou, pelo menos, têm escapado aos olhos de muitos histologistas que desmentem, como NICOLAS (2), as observações de KLEIN (3).

Encostadas sôbre a linha média, as albugíneas dos dois corpos cavernosos perdem não só a maior parte das suas fibras conjuntivas longitudinais, mas ainda um grande número de fibras elásticas e soldam-se pelas suas faces laterais internas, constituindo um septo delgado e descontínuo (4) seme-

(1) A espessura da albugínea não é proporcional ao volume do órgão. Duma maneira geral, é tanto maior quanto menor é o número de fibras musculares nas trabéculas do tecido eréctil.

(2) NICOLAS, *Organes eréctiles*, thèse d'agregation. Paris, 1886.

(3) KLEIN descreveu na albugínea muitas fibras musculares lisas, umas circulares, outras longitudinais.

(4) A fusão das duas albugíneas é tão pronunciada que SABATIER, CHAUSSIER, ROUX e outros anatomistas admitiam, como já dissemos, a existência de um único corpo cavernoso dividido interiormente por um septo incompleto, e bifurcado ao nível da sua extremidade posterior,

lhante a um pente com o dorso para baixo e os dentes para cima. É o *septum penis* ou *septo pectiniforme* (fig. 2). Êste septo apresenta numerosas fendas de dimensões variadas e de bordos irregulares, que estabelecem uma comunicação larga e franca entre os dois corpos cavernosos (1).

Trabéculas. — Da face interna da albugínea destacam-se numerosos prolongamentos, uns largos ou lamelosos, outros estreitos ou filamentosos, que se ramificam, que se entrecruzam em todos os sentidos e que se anastomosam, dividindo a cavidade albugínica numa infinidade de lacunas ou compartimentos de dimensões variadas e de contornos irregulares. Estes prolongamentos são constituídos, como a albugínea, por elementos conjuntivos e elásticos.

As pequenas trabéculas que formam as partes axiais dos corpos eréctéis apresentam algumas fibras musculares lisas, mas as trabéculas volumosas da vizinhança da albugínea são desprovidas de elementos contrácteis (2).

No estado de repouso as trabéculas são espessas e flexuosas (vid. fig. 10), mas alongam-se e adelga-

(1) Em certos animais (cão, urso, marta, texugo, rato, lontra, baleia, etc.) desenvolve-se no septo pectiniforme um osso — *o osso peniano* — cujas dimensões e forma variam muito dum animal para outro. Muito volumoso e quási rectilíneo no pénis da baleia, êste osso é pequeno e tem a forma dum S no pénis do rato.

(2) Nos corpos cavernosos de alguns animais (cão, cavalo, burro, elefante) encontram-se fibras musculares lisas em todas as trabéculas; no pénis do boi, da baleia e de outros animais, estes elementos faltam por completo. O tecido eréctil do pénis do homem tem uma constituição muscular intermédia.

Fig. 10 (Ampliação de 153 diametros)

CORPOS CAVERNOSOS NO ESTADO DE FLACIDEZ

Trabéculas largas e flexuosas;
aréolas pequenas, irregulares e com pouco sangue.

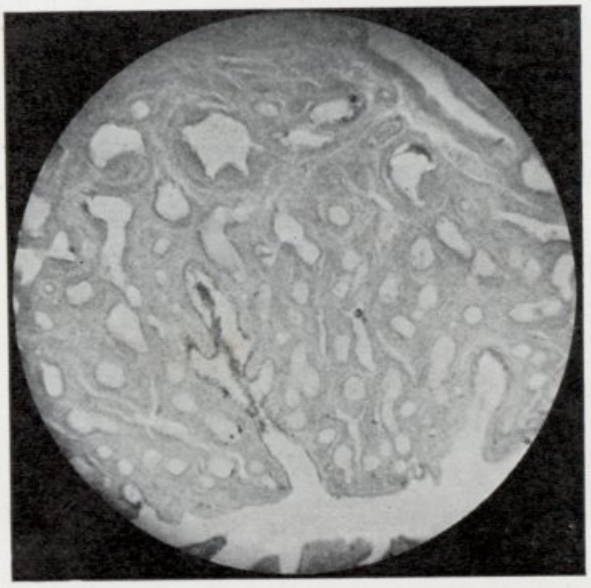

Fig. 11 (Ampliação de 153 diametros)

CORPO ESPONJOSO DA URETRA NO ESTADO DE FLACIDEZ

Aréolas pequenas e arredondadas na vizinhança do canal uretral;
aréolas cada vez maiores, á medida que nos afastamos das paredes da uretra;
ausencia de sangue nas cavidades areolares.

çam-se quando o órgão entra em erecção, fazendo lembrar, como diz BRANCA (1), fios tensos entre enormes aréolas engorgitadas de sangue (vid. fig. 12).

ARÉOLAS OU CAVÉRNULAS INTER-COMUNICANTES. — As cavidades areolares dos corpos erécteis apresentam dimensões variadas e comunicam entre si por numerosos canais anastomóticos, uns estreitos como por exemplo os do corpo esponjoso, outros largos como os da glande e os dos corpos cavernosos.

Muito pequenas no pénis do feto, as aréolas dilatam-se com a idade até aos 15 ou 20 anos, e apertam-se na velhice por causa da espessura considerável que adquirem as trabéculas que as separam. Maiores ao nível da glande do que na porção média do corpo esponjoso, as aréolas atingem o máximo de volume nas partes centrais do bolbo e dos corpos cavernosos. Dum modo geral, são maiores ao nível das regiões axiais do que nas partes periféricas dos órgãos erécteis, mas o corpo esponjoso da uretra faz excepção: pequenas e arredondadas na vizinhança da uretra, como se vê na fig. 11, elas aumentam progressivamente de volume à medida que se afastam dêste canal, e apertam-se de novo na vizinhança da albugínea. A erecção modifica consideràvelmente o seu volume e a sua forma. Pequenas e irregulares no estado de vacuidade (fig. 10), tornam-se volumosas e arredondadas quando se engorgitam de sangue (fig. 12).

Julgou-se, durante muito tempo, que as aréolas

(1) BRANCA, *Précis d'Histologie*, 2º éd. Paris, 1910.

dos corpos erécteis eram simples lacunas sem parede própria. Mas Robin (1), e sobretudo Legros (2), demonstraram a natureza vascular destas cavidades, pondo em evidência, pelo nitrato de prata, o seu revestimento endotelial.

Consideradas por alguns anatomistas do século passado (Kolliker, Frey, Klein, Jarjavay, Kobelt, Stein, Hausmann, Langer, Cruveilhier, etc.) como cavidades venosas, ensina-se hoje em todas as escolas que as cavérnulas dos órgãos erécteis são capilares contrácteis, consideràvelmente dilatados, comunicando entre si por numerosas e largas anastomoses. Nicolas, Retterer, Legros, Robin e, depois dêstes, muitos outros embriologistas, estudando minuciosamente o desenvolvimento do pénis em embriões de diversos animais, afirmaram que os corpos erécteis são constituídos essencialmente por uma rede de capilares enormes, sustentados por um estroma de tecido conjuntivo com algumas fibras musculares lisas e dispostos de forma a poderem reter uma quantidade considerável de sangue.

Atapetadas por um endotélio semelhante ao dos vasos, as cavidades areolares comportam-se, com efeito, perante o sistema artério-venoso, como capilares ordinários: comunicam com os ramos terminais das artérias cavernosas e com as radículas iniciais do sistema venoso.

Diferem dos capilares ordinários apenas pela

(1) Robin, *Soc. de Biologie*, 1854.

(2) Legros, *Anatomie et physiologie des tissus érectiles. Thèse* de Paris, 1866.

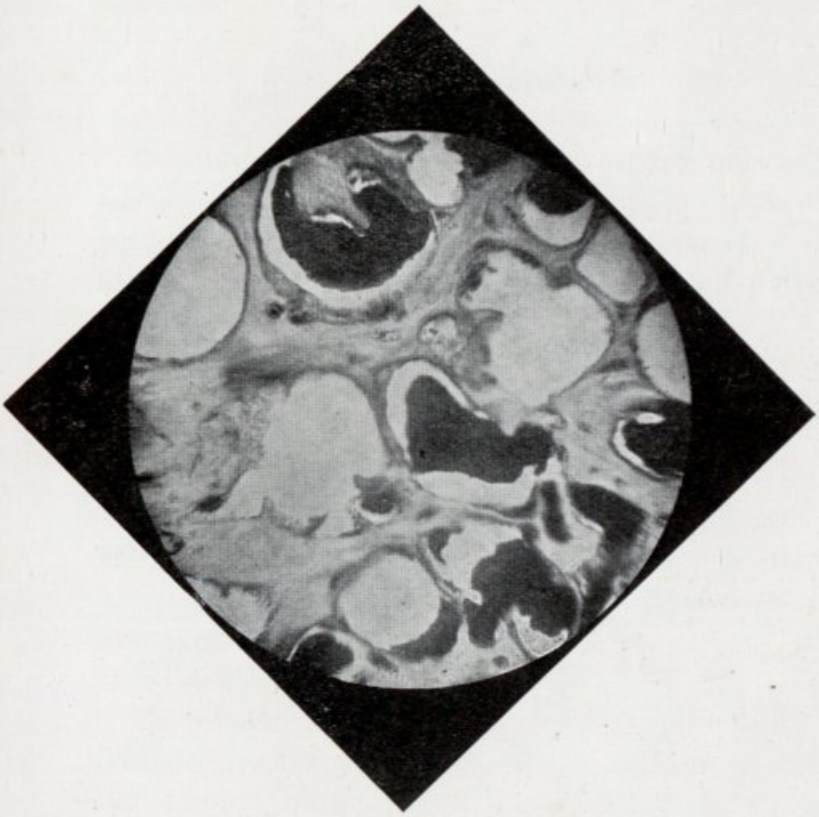

Fig. 12 (Ampliação de 153 diâmetros)

A GLANDE NO ESTADO DE ERECÇÃO,
PRODUZIDA ARTIFICIALMENTE POR UMA INJECÇÃO DE FORMOL
A 5 % NA ARTÉRIA DORSAL DO PÉNIS

Trabéculas tensas e relativamente delgadas; aréolas arredondadas
e volumosas

existência de algumas fibras musculares lisas, situadas entre o endotélio e a camada conjuntivo-elástica.

B. Sistema envolvente

O cilindróide constituído pelos órgãos que acabamos de descrever (corpos cavernosos e corpo esponjoso da uretra) está cercado por um sistema de quatro invólucros concêntricos que são, das partes profundas para as camadas superficiais:

a) *invólucro elástico;*

b) *invólucro celular;*

c) *invólucro muscular;*

d) *invólucro tegumentar.*

Invólucro elástico. — O *invólucro elástico*, *túnica elástica, bainha fibrosa* ou *fascia penis* é uma membrana constituída essencialmente por fibras elásticas e algumas fibras conjuntivas que se cruzam em todas as direcções.

Esta membrana é dotada duma grande elasticidade e involve completamente os corpos erécteis desde o anel do ligamento suspensor até à base da glande.

A sua extremidade posterior confunde-se com os elementos fibro-elásticos do ligamento suspensor do pénis e da aponevrose perineal superficial.

A extremidade anterior adere à base da glande e à derme da mucosa do sulco balano-prepucial.

A face superficial está em relação com a túnica celular e adere à pele ao nível do rafe.

A face profunda adere intimamente aos corpos erécteis e está em relação:

a) ao nível da goteira supra-cavernosa, com a veia dorsal profunda, com as artérias e com os nervos dorsais;

b) ao nível das faces laterais dos corpos cavernosos, com as veias laterais que convergem para a veia dorsal profunda.

A *fascia penis* desempenha um papel importante no fenómeno da erecção, comprimindo as veias profundas do pénis e, por conseqüência, dificultando a circulação de retôrno quando os corpos cavernosos e o corpo esponjoso aumentam de volume.

Invólucro celular. — O invólucro celular é uma lâmina de tecido conjuntivo laxo, com muitas fibras elásticas, que se continua com o tecido celular sub-cutâneo da região púbica e das bôlsas testiculares.

Situado entre a *fascia penis* e o dartos peniano, o invólucro celular favorece a mobilidade da pele sôbre o invólucro elástico e, por conseqüência, sôbre os órgãos erécteis. Na sua espessura caminham os vasos e os nervos superficiais e, segundo Schweigger-Seidel, Klein e outros histologistas, encontram-se também alguns corpúsculos de Paccini, volumosos e elipsoidais, cujo eixo maior é paralelo ao eixo longitudinal do pénis.

Invólucro muscular. — O invólucro muscular, também conhecido pelos nomes de *dartos peniano* ou *músculo peri-peniano de* Sappey, está situado imediatamente por debaixo da pele e é constituído por um sistema de fibras musculares lisas orientadas

em diversas direcções (fibras longitudinais, transversais ou circulares e oblíquas).

A sua face superficial corresponde à pele, e a sua face profunda está em relação com a túnica celular.

A extremidade posterior está em continuação com o dartos escrotal, e a extremidade anterior termina ao nível do sulco balano-prepucial depois de ter contribuído para a formação do prepúcio.

Segundo MONOT ET BRUN (1), TESTUT (2) e outros autores, a túnica muscular é constituída principalmente por fibras longitudinais, mas BERDAL (3), PRENANT, MAILLARD ET BOUIN (4), etc., admitem pelo contrário a existência de mais fibras circulares do que longitudinais.

Ao nível do bôrdo anterior do prepúcio, as fibras circulares formam uma espécie de esfincter — o *esfincter prepucial de* SAPPEY — que mantém a forma arredondada do orifício.

A túnica muscular apresenta uma espessura sensivelmente igual desde a raíz do pénis até ao nível do orifício prepucial; nesta altura contorna o bôrdo anterior da túnica celular, caminha sôbre a sua face profunda, adelgaçando-se cada vez mais, e termina ao nível do colo do pénis. Sob a influência do frio as fibras musculares contraem-se e, apertando os

(1) MONOD ET BRUN, *Dictionnaire Encyclopédique des Sciences Médicales*, tômo XXII, art. *Pénis*.

(2) TESTUT, *Traité d'Anatomie Humaine*, tômo IV.

(3) HENRI BERDAL, *Nouveaux Éléments d'Histologie Normal*, 6ª édition, Paris, 1906.

(4) PRENANT, MAILLARD ET BOUIN, *Traité d'Histologie*, tômo II, Paris, 1911.

órgãos erécteis, fazem diminuir as dimensões do pénis. Todos os homens têm ocasião de observar êste fenómeno quando se banham em água fria. Comprimindo os canais venosos situados na espessura da túnica celular, o dartos peniano dificulta a circulação de retôrno e favorece, portanto, a erecção.

Invólucro tegumentar. — O invólucro tegumentar do pénis é um prolongamento da pele das regiões púbica e escrotal. Desliza muito fàcilmente sôbre os corpos erécteis, graças ao tecido celular subjacente; a sua côr é, ordinàriamente, como a do escroto, muito mais escura do que em qualquer outro departamento do organismo. Sôbre a face inferior do pénis observa-se um rafe mediano e longitudinal — o *rafe peniano* — que se continua para baixo e para trás com o rafe escrotal.

Ao nível da base do órgão a pele é rica em glândulas sebáceas e está coberta de cabelos; na parte anterior é, pelo contrário, pobre em glândulas sebáceas e habitualmente glabra. Os cabelos não desaparecem completamente, mas diminuem em número e em comprimento à medida que se afastam da sínfise púbica. Ao nível da parte média do corpo do pénis não são, em regra, visíveis a ôlho nú. Dizemos *em regra* porque tivemos ocasião de observar alguns pénis, cujos prepúcios apresentavam, na vizinhança dos seus orifícios, muitos cabelos com mais de um centímetro de comprimento (Vid. Epiteliomas, observações VIII e XII).

Chegando ao nível do vértice da glande, umas vezes um pouco adiante, outras vezes um pouco atrás,

o invólucro tegumentar do pénis, à semelhança do dartos peniano, curva-se para dentro, contorna o bôrdo anterior da túnica celular reforçado pelo esfincter prepucial e dirige-se em seguida de diante para trás até ao colo do pénis onde se fixa, formando um sulco circular conhecido pelo nome de *sulco balano-prepucial* ou *sulco coronário.* Nesta altura reflecte-se para diante e cobre toda a superfície da glande até ao nível do meato urinário onde se continua insensìvelmente com a mucosa da uretra.

Depois de contornar o bôrdo livre do prepúcio o invólucro tegumentar adelgaça-se, perde completamente os cabelos e as glândulas sudoríparas e transforma-se numa membrana mucosa — *mucosa balano-prepucial* — com papilas muito desenvolvidas e com algumas glândulas sebáceas rudimentares — as *glândulas de* Tyson (1). A mucosa do prepúcio (mucosa

(1) As glândulas de Tyson são glândulas sebáceas rudimentares, umas simples, outras ramificadas, que não têm nenhuma relação com os folículos pilosos e que se abrem directamente à superfície da mucosa balano-prepucial.

Segregam uma substância de consistência oleosa e de cheiro desagradável que constitui um dos principais elementos do esmegma e que é destinada a lubrificar a superfície da glande e a face interna do prepúcio. Estas glândulas encontram-se principalmente na parte posterior da mucosa balano-prepucial (sulco coronário, corôa da glande, fossetas laterais do freio) mas podem ocupar sòmente o vértice da glande como num caso observado por Schweigger-Seidel ou, pelo contrário, toda a superfície da mucosa como em vários casos observados por Kölliker. Sappey encontrou-as quási sempre sôbre a face interna do prepúcio, ao nível de uma linha circular paralela à corôa da glande e separada desta por um intervalo de dois a três milímetros.

Segundo Monot et Brun, as glândulas de Tyson são, algumas vezes, visíveis a ôlho nú e apresentam-se então sob a forma de pequenos pontos esbranquiçados, situados por debaixo do epitélio, sem formarem

prepucial) caminha sôbre a porção reflectida da túnica muscular, e a mucosa da glande (mucosa banânica) adere fortemente ao tecido esponjoso subjacente.

Constituïção do prepúcio. — Do que fica exposto sôbre o sistema envolvente do pénis deduz-se fàcilmente que o prepúcio é constituído por cinco camadas diferentes que são, de fora para dentro:

a) uma camada cutânea (porção directa do invólucro tegumentar);

b) uma camada muscular (porção directa do dartos peniano);

c) uma camada de tecido celular laxo (túnica celular);

d) uma camada muscular (porção reflectida do dartos);

e) uma camada mucosa (porção reflectida do involucro tegumentar).

§ III — VASOS E NERVOS

1.º — Artérias

As artérias do pénis dividem-se em dois grupos: *artérias dos envólucros* e *artérias dos órgãos erécteis*.

As primeiras provêm das artérias *pudendas externas*, ramos da femural, da *artéria perineal superficial* e da *dorsal do pénis*, ramos da pudenda interna.

relevos sensíveis à superfície da mucosa. A sua forma é variável, mas as do prepúcio são geralmente em cacho simples e as da glande são quási sempre utriculares.

As segundas são as duas *artérias cavernosas*, a *dorsal do pénis* e a *transversa do períneo ou bulbo-uretral*, ramos da pudenda interna.

As artérias dos invólucros não oferecem nenhuma particularidade interessante, tanto pelo que diz respeito ao seu trajecto como ao seu modo de terminação.

Dividem-se, subdividem-se e anastomosam-se na espessura da pele e das camadas subjacentes como em qualquer outro departamento do organismo.

Pelo contrário, as artérias dos órgãos erécteis são notáveis pelo seu modo de divisão, pela sua forma e, finalmente, pelo seu modo de terminação.

Modo de divisão e forma. — As artérias dos corpos erécteis atravessam de fora para dentro a albugínea, penetram na espessura das trabéculas e dividem-se bruscamente em cinco ou seis ramúsculos divergentes e flexuosos que se enrolam em hélice, em espiral ou em saca-rôlhas. Depois de um curto trajecto, estes ramúsculos dividem-se também bruscamente, dando origem a outros tantos pincéis de delicadas arteriolas helicoidais.

Da sua forma em hélice deriva o nome de artérias helicíneas proposto por Müller em 1835.

Modo de terminação. — Sob o ponto de vista do seu modo de terminação as artérias dos órgãos erécteis do pénis dividem-se em dois grupos:

a) artérias destinadas exclusivamente à nutrição dos elementos histológicos *(artérias nutrientes);*

b) artérias que têm por fim levar às cavidades

areolares o sangue arterial que produz a erecção *(artérias funcionais)*.

As primeiras dividem-se, subdividem-se e anastomosam-se na espessura das trabéculas, formando uma rêde capilar de malhas largas e poligonais da qual nascem veias como em qualquer outro departamento do organismo.

As segundas comunicam directamente com as aréolas por meio de pequenos orifícios conhecidos pelo nome de orifícios artério-areolares. Estas últimas artérias têm uma túnica muscular muito desenvolvida cuja camada superficial, constituída por fibras longitudinais, alarga o orifício artério-areolar quando se contrai. A camada profunda, constituída por fibras circulares, aperta, pelo contrário, êste orifício durante a sua contracção.

2.º — Veias

As veias do pénis formam duas rêdes, uma superficial, outra profunda, que comunicam entre si por numerosas e largas anastomoses, mas que diferem pela sua origem, pelo seu trajecto e pela sua terminação.

As veias superficiais provêm dos invólucros do pénis e caminham sôbre a túnica elástica, na espessura do tecido celular sub-cutâneo. As que provêm da parte mais recuada da face inferior do pénis reúnem-se às do escroto.

As outras convergem para a face dorsal do órgão onde formam um canal colector comum, ímpar e mediano — *a veia dorsal superficial* — que se dirige

de diante para trás e vai terminar numa das safenas internas ou numa das femurais; às vezes bifurca-se e termina em dois dêstes vasos.

As veias profundas nascem directamente das aréolas dos corpos erécteis e da rêde de nutrição, atravessam as albugíneas de dentro para fora e, caminhando em seguida de diante para trás sob a fascia pénis, perfuram a aponevrose perineal média e terminam no plexo de SANTORINI ou directamente nas veias pudendas internas. As veias do bolbo e as da parte posterior dos corpos cavernosos formam vários trônculos que atravessam a aponevrose perineal média em diversos pontos e que terminam separadamente no plexo de SANTORINI ou nas veias pudendas internas. As outras, isto é, as veias da glande, as do corpo esponjoso pròpriamente dito e as da parte anterior dos dois corpos cavernosos, formam um tronco único, ímpar e mediano — a *veia dorsal profunda* — que caminha de deante para trás no sulco supra-cavernoso e que, depois de atravessar a aponevrose perineal média, termina também no plexo de SANTORINI.

3.º — Linfáticos

Os vasos linfáticos do pénis dividem-se em dois grupos: *linfáticos superficiais* e *linfáticos profundos*.

Os primeiros provêm especialmente do invólucro tegumentar e formam duas rêdes principais (*rêde prepucial* e *rêde do rafe*) donde partem vários trônculos — *linfáticos dorsais superficiais* — que terminam no grupo súpero-interno dos gânglios inguinais su-

perficiais. Os segundos nascem sôbre a glande onde formam duas rêdes, uma superficial de malhas estreitas *(rede mucosa)*, outra profunda de malhas largas e formada por vasos flexuosos *(rede submucosa)*. Os trônculos eferentes destas duas redes, em número de quatro ou cinco, reúnem-se na parte dorsal do pénis, formando um ou vários troncos colectores — *linfáticos dorsais profundos* — que vão terminar nos gânglios inguinais profundos, no gânglio retro-crural externo e nos gânglios prevesicais, depois de receberem os vasos linfáticos dos corpos cavernosos e da *fascia pénis*.

4.º — Nervos

Os nervos do pénis provêm dos plexos *hipogástrico* (sistema do grande simpático), *lombar* e *sagrado* (sistema cérebro-espinhal). Uns, centrífugos, vaso-constrictores e vaso-dilatadores, excitam o tecido muscular dos órgãos eréctéis; outros, centrípetos, transmitem ao sistema nervoso central, onde se transformam em sensações ou em movimentos reflexos, todas as excitações recebidas pelo pénis.

Sôbre a mucosa da glande, os ramos terminais dos nervos sensitivos são tão numerosos e entrelaçam-se de tal forma que é completamente impossível segui-los na espessura do tecido eréctil. Alguns terminam livre e desamparadamente na espessura da derme, outros apresentam corpúsculos especiais *(corpúsculos sensoriais, corpúsculos genitais de* Krause, *corpúsculos de* Meissner ou *corpúsculos de* Water),

com cêrca de seis a oito miléssimas de milímetro, que fazem lembrar pequenas bonecas cravadas na espessura do vértice das papilas, imediatamente por debaixo do epitélio.

Os corpúsculos de KRAUSE encontram-se também na mucosa do prepúcio mas são mais numerosos sôbre a mucosa da glande, especialmente ao nível da corôa.

§ IV — O PÉNIS EM DIFERENTES IDADES

Nos três ou quatro primeiros anos da vida extra-uterina, às vezes até à idade púbere, o pénis é ordinàriamente pequeno, branco e aguçado na extremidade. O prepúcio cobre completamente a glande e forma adiante desta um tubo estreito que, em certas crianças, tem mais de um centímetro de comprimento.

Os corpos cavernosos, delgados, curtos e com aréolas incompletamente formadas, contêm pouco sangue e, por conseqüência, o pénis pouco aumenta em comprimento e quási nada em espessura quando, sob a influência de qualquer excitação mecânica, entra em erecção. O freio é quási sempre delgado e estende-se ordinàriamente até ao meato urinário.

Na época da puberdade o pénis aumenta consideràvelmente de volume, cobre-se de cabelos ao nível da base e, a pouco e pouco, a sua pele escurece chegando a tomar uma côr quási negra, em certos indivíduos.

Os corpos cavernosos alongam-se e tornam-se mais grossos, a uretra aumenta de calibre e as aréolas da glande alargam-se. O orifício prepucial é dilatado a pouco e pouco pela glande durante as erecções expontâneas que freqüentemente se manifestam nesta idade.

Ao mesmo tempo o prepúcio sofre um encurtamento relativo porque o desenvolvimento do invólucro cutâneo não é proporcional ao dos corpos erécteis.

Em certos indivíduos, as primeiras erecções ou os primeiros coitos são dolorosos porque o freio, ainda curto, dificulta os movimentos do prepúcio. Na maioria dos casos, êste obstáculo é passageiro e insignificante, mas algumas vezes, além de persistir indefinidamente, é bastante pronunciado para exigir a secção dessa pequena prega mucosa que prende o prepúcio à glande.

Na *velhice* o pénis mantém a mesma forma e a mesma côr, mas encontra-se ordinàriamente no estado de flacidez completa e permanente. Dificilmente entra em erecção sob a influência de excitações periféricas ou centrais (1).

(1) Na literatura médica encontram-se, todavia, muitos casos de pronunciada longevidade genital. O Prof. Egas Moniz, no seu livro *A vida sexual*, cita o caso de um velho de oitenta e dois anos que ainda tinha erecções matinais e Garnier (*O matrimónio*, trad. brasileira) refere-se a vários indivíduos que casaram em idades avançadas, cumprindo os seus deveres conjugais durante largos anos. Menard, médico de Ferrara, casou aos 74 anos com uma mulher nova; o marechal de Richelieu casou pela segunda vez aos 84 anos; o marechal d'Estrées casou pela terceira vez aos 91 anos; mas o caso mais extraordinário é de um inglês chamado Tomás Parr que casou com

No estado de flacidez absoluta, o seu comprimento é geralmente um pouco maior do que na idade adulta por causa da estase venosa nas aréolas dos órgãos erécteis, estase que, segundo SAPPEY (1), resulta da diminuïção da contractilidade do tecido muscular.

uma viúva aos 120 anos, cumprindo os seus deveres conjugais até aos 140. Faleceu com 152 anos.

Conhecemos também um homem que, casando pela segunda vez quando já era avô, foi pai de uma criança aos 75 anos. Êste facto incomodou-o bastante.

(1) Citado por TESTUT, *ob. cit.*, tômo IV.

CAPÍTULO II

Uretra

A uretra, último segmento das vias génito-urinárias, é um canal que se estende do colo da bexiga à extremidade livre do pénis e através do qual a urina e o esperma saem para o exterior.

Divide-se segundo as suas relações periféricas, em três segmentos: *uretra prostática, uretra membranosa* e *uretra esponjosa, bulbar* ou *peniana* (1).

A uretra prostática está situada na espessura da próstata; a uretra membranosa estende-se do vér-

(1) Podemos também dividir a uretra, segundo a sua mobilidade, em *uretra fixa* e *uretra móvel* ou, segundo as suas relações com a aponevrose perineal média, em *uretra intra-pélvica* e *uretra extra-pélvica*; mas mais corrente é a divisão de Guyon:

Uretra posterior:

região prostática;
região membranosa.

Uretra anterior ou esponjosa:

região perineo-bulbar ou betesga do bolbo;
região escrotal;
região peniana pròpriamente dita;
região navicular ou balânica.

tice da próstata à parte superior e posterior do bolbo, atravessando a aponevrose perineal média; a uretra esponjosa atravessa de uma extremidade à outra o corpo esponjoso e, por conseqüência, faz parte do pénis.

Vejamos ràpidamente a conformação interior da uretra ao nível de cada um dêstes três segmentos.

Uretra prostática. — A parede posterior da uretra prostática apresenta-nos, ao nível da sua parte média, uma saliência oblonga — o *veru montanum* — que tem habitualmente doze a catorze milímetros de comprimento por um de largura e um ou dois de altura. O seu vértice apresenta-nos uma fenda longitudinal e mediana — a *fenda utricular* — à direita e à esquerda da qual se observam dois pequenos orifícios arredondados — os *orifícios dos canais ejaculadores.*

A fenda utricular é a porta de entrada de uma cavidade tubulosa, ímpar e mediana, situada na espessura da próstata e à qual se dá o nome de *utrículo prostático.* As paredes desta cavidade são constituídas por duas túnicas, uma externa muscular, outra interna mucosa.

O *veru montanum* é limitado lateralmente por dois regos ou sulcos longitudinais — os *regos* ou *sulcos laterais do veru* — nos quais se observam a ôlho nu os orifícios das betesgas glandulares da metade posterior da próstata. Ao nível das paredes laterais e anterior da uretra prostática, observam-se também muitos orifícios glandulares, quási todos de dimensões microscópicas.

Uretra membranosa. — A superfície interna da uretra membranosa está semeada de pequenos orifícios glandulares (*glândulas de* LITTRE).

Uretra esponjosa. — A uretra esponjosa apresenta-nos:

a) dois pequenos orifícios — os *orifícios das glândulas de* COWPER — situados ao nível da parte anterior da betesga bulbar, sôbre a parede inferior, à direita e à esquerda da linha média;

b) numerosos orifícios de cavidades tubulosas terminadas em cêco (*lacunas de* MORGAGNI);

c) uma prega valvular — a *válvula de* GUÉRIN — situada sôbre a parede superior da uretra, um pouco atrás do meato urinário. Esta válvula forma com a parede superior da uretra uma betesga conhecida pelo nome de *seio de* GUÉRIN.

Constituïção anatómica das paredes da uretra. — As paredes da uretra são constituídas por três túnicas concêntricas:

a) *uma túnica interna* (túnica mucosa);

b) *uma túnica média* (túnica vascular) consideràvelmente desenvolvida ao nível da uretra esponjosa;

c) *uma túnica externa* (túnica muscular) constituída por dois planos de fibras musculares lisas, um interno formado por fibras longitudinais e outro externo constituído por fibras circulares.

Ao nível da porção inicial da uretra, as fibras circulares formam um anel largo e espesso ao qual se dá o nome de *esfíncter liso da uretra* ou *esfíncter interno.*

CAPÍTULO III

Músculos do períneo

O períneo, isto é, o conjunto das partes moles (músculos e aponevroses) que fecham a bacia ao nível do seu estreito inferior, tem a forma de um losango cujo eixo maior, dirigido de diantè para trás, se estende da extremidade inferior da sínfise púbica ao vértice do coccix, e cujo eixo menor, dirigido transversalmente, une as duas tuberosidades isquiáticas e divide a região em duas metades triangulares, uma situada adiante — o *períneo anterior*, outra situada atrás — o *períneo posterior*.

Os musculos do períneo posterior, isto é, o *esfíncter do anus*, o *elevador do anus* e o *isquio-coccígeo*, nada nos interessam.

Os músculos do períneo anterior (o *transverso do períneo*, o *isquio-cavernoso*, o *bulbo-cavernoso*, o *músculo de* Guthrie, o *músculo de* Wilson e o *esfíncter externo da uretra*) pertencem especialmente ao aparelho génito-urinário e interessam-nos muito sob o ponto de vista dos mecanismos da erecção, da ejaculação e da micção.

O *transverso do períneo, transverso superficial de* CRUVEILHIER, *isquio-perineal de* CHAUSSIER, é um músculo par que se estende transversalmente da face interna do isquion onde se insere, à parte posterior do rafe pre-rectal ou ano-bulbar. Quando se contráem, os dois músculos transversos comprimem a parede anterior do recto e estendem o rafe ano-bulbar. Favorecem assim a acção dos bulbo-cavernosos que, achando um ponto fixo sôbre êste rafe, podem actuar com mais energia sôbre as extremidades posteriores dos corpos erécteis do pénis.

O *isquio-cavernoso, isquio-uretral* (CHAUSSIER) ou *músculo erector do pénis* (SOEMMERRING) é um músculo par que se estende da tuberosidade do isquion à raiz do pénis, seguindo ao longo dos ramos isquio-púbicos. As fibras internas inserem-se sôbre as raízes dos corpos cavernosos; as fibras externas (*músculo de* HOUSTON ou *compressor da veia dorsal do pénis*) entrecruzam-se com as do músculo homónimo do lado oposto, ao nível da raiz do pénis, por cima da veia dorsal profunda.

Quando os dois músculos isquio-cavernosos se contráem, puxam a raiz do pénis para baixo e para trás, dificultam a circulação de retôrno, comprimindo a veia dorsal profunda e, ao mesmo tempo, expulsam para a parte anterior do órgão o sangue que enche as aréolas das extremidades posteriores dos dois corpos cavernosos. Contribuem, portanto, para a erecção.

O *bulbo-cavernoso* ou *bulbo-uretral de* CHAUSSIER é um músculo par que se insere posteriormente sô-

bre o rafe ano-bulbar e cujas fibras se dirigem obliquamente para diante, para fora e para cima, descrevendo uma curva de concavidade interna e terminando da seguinte forma:

as fibras posteriores *(porção uretral do músculo bulbo-cavernoso)* contornam a face lateral do bolbo e entrecruzam-se, ao nível da sua face superior, com as fibras similares do lado oposto; as fibras anteriores *(porção peniana do músculo bulbo-cavernoso)* contornam obliquamente o corpo esponjoso da uretra e vão inserir-se sôbre a face lateral da albugínea do corpo cavernoso correspondente, adiante da inserção peniana do músculo isquio-cavernoso, ou entrecruzam-se na linha média com as fibras tendinosas do músculo homónimo do lado oposto, imediatamente adiante da inserção peniana do músculo de HOUSTON e por cima da veia dorsal profunda. No fim da micção, os feixes uretrais dos dois bulbo-cavernosos expulsam para o meato urinário a urina acumulada na betesga bulbar, sucedendo o mesmo ao esperma no momento da ejaculação. Daqui a designação de músculos aceleradores da urina *(accelerator urinae et seminis)* proposta por SOEMMERRING.

Estes feixes desempenham também um papel importante no fenómeno da erecção, expulsando o sangue arterial das aréolas do bolbo para a porção média do corpo esponjoso e daí para a glande. Os feixes penianos favorecem igualmente a erecção, expulsando para a parte anterior do pénis o sangue arterial das raízes dos corpos cavernosos e dificul-

tando a circulação de retôrno quando êsses feixes se reunem sôbre a linha média, por cima da veia dorsal profunda, à semelhança dos dois músculos de HOUSTON.

O *músculo de* GUTHRIE ou *músculo transverso profundo do períneo* está situado entre os dois folhetos da aponevrose perineal média, acima e adiante do transverso superficial. As suas fibras têm uma direcção transversal e estendem-se do lábio posterior da arcada púbica à linha média onde se inserem, as posteriores sôbre o rafe pre-rectal e as anteriores sôbre as faces laterais da uretra membranosa.

Comprimindo as glândulas de COWPER, faz lançar no canal da uretra os produtos de secreção destas glândulas; comprimindo a porção membranosa da uretra, concorre para a expulsão da urina e do esperma; comprimindo as veias que o atravessam, isto é, as veias do bolbo e as da parte posterior dos corpos cavernosos, concorre também para a erecção.

O *músculo de* WILSON é um músculo ímpar e mediano situado no vértice do ângulo infra-púbico, imediatamente adiante do músculo de GUTHRIE. Comprimindo a veia dorsal profunda do pénis, contribui para completar a erecção.

O *esfincter externo da uretra* ou *esfincter estriado* estende-se da aponevrose perineal média ao colo da bexiga, formando um verdadeiro anel de fibras circulares à porção membranosa da uretra e cercando incompletamente a próstata.

Fechando a uretra posterior, evita a saída invo-

luntária de urina quando a bexiga está cheia e impede a entrada de esperma para a bexiga no momento da ejaculação; além disso, expulsa bruscamente o esperma da uretra prostática para a uretra membranosa e desta para a betesga do bolbo.

CAPÍTULO IV

Desenvolvimento do aparelho da cópula

Nos primeiros dias da vida embrionária, isto é, quando se começam a esboçar os primeiros rudimentos da bacia, aparecem, na extremidade caudal do embrião, duas cavidades, uma anterior *(alantóide)*, outra posterior *(porção terminal do intestino primitivo)*, que desembocam numa cavidade comum, espaçosa e mais ou menos arredondada, a que se dá o nome de *cloaca interna, cloaca primitiva* ou *bursa pelvis de* His.

Segundo alguns autores, a cloaca interna não é mais do que uma simples dilatação da porção terminal do intestino primitivo. Esta cavidade é fechada exteriormente por uma lâmina de tecido epitelial resultante da união íntima da endoderme com a ectoderme e à qual se dá o nome de *membrana anal*.

Aumentando de espessura, a membrana anal transforma-se, a pouco e pouco, numa massa volumosa à qual Tourneux deu o nome de *rôlha cloacal* porque

constitui, realmente, uma verdadeira rôlha que obtura a cloaca interna.

A rôlha cloacal está situada no fundo duma depressão a que se dá o nome de *cloaca externa*.

Nos meados do segundo mês da vida intra-uterina, a cloaca interna divide-se em duas cavidades, uma anterior ou ventral (*cavidade génito-urinária, seio uro-genital de* Müller, *canal uro-genital de* Tourneux) que recebe o pedículo da alantóide, os ureteres, os canais de Wolff (futuros canais epididimários e deferentes) e os canais de Müller (futuros oviductos), outra posterior ou dorsal (*cavidade ano-rectal*) na qual termina o intestino.

Vejamos como se faz a divisão da cloaca interna.

Existe na parte superior ou cranial da cloaca interna, entre a alantóide e o intestino, uma prega frontal saliente — o *esporão perineal de* Kölliker — que se apresenta sob a forma duma cunha dirigida de cima para baixo e um pouco de trás para diante.

Esta prega é constituída por duas lâminas de tecido epitelial, uma rectal, outra uro-genital, entre as quais se encontra uma camada de elementos celulares de origem mesodérmica, destinados a constituir os tecidos muscular e conjuntivo do septo uro-rectal e do períneo. É principalmente no bôrdo livre ou inferior do esporão perineal que os elementos mesodérmicos são abundantes. Segundo alguns embriologistas, o esporão perineal, tornando-se cada vez mais saliente, desce até encontrar a membrana cloacal e

divide, por conseqüência, a cloaca interna em dois compartimentos, um anterior, outro posterior. Nesta altura dá-se-lhe a designação de *septo uro-rectal*.

O bôrdo inferior dêste septo forma o períneo e divide a rôlha cloacal de TOURNEUX em duas partes, uma anterior que obtura o seio uro-genital, outra posterior que fecha a cavidade ano-rectal.

Segundo RETTERER, a descida do esporão perineal é aparente e a divisão da cloaca interna resulta da fusão, sôbre a linha média, de duas pregas longitudinais (*pregas de* RATHKE) que se formam sôbre as paredes laterais da cloaca e que se aproximam uma da outra pelos seus bordos internos, à semelhança de certas cortina ou reposteiros.

Como estas pregas se soldam de cima para baixo, isto é, da extremidade cranial para a extremidade caudal da cloaca interna, temos a impressão de que é o esporão perineal que desce. O períneo em vez de ser formado pelo bôrdo livre do esporão perineal é, por conseqüência, constituído pela parte inferior das pregas de RATHKE, isto é, pelas *pregas ano-genitais de* RETTERER (1).

Nos meados do terceiro mês da vida intra-uterina, a cloaca interna encontra-se dividida em duas cavidades, mas o septo que as separa é muito delgado.

É no quarto mês que êste septo adquire uma certa espessura, principalmente ao nível da sua parte inferior, e constitui o períneo.

(1) RETTERER deu o nome de pregas ano-genitais à parte inferior das pregas de RATHKE.

Terminada a divisão da cloaca, aparecem, aqui e ali, na espessura das rôlhas cloacais, anal e uro-genital, numerosas lacunas de formas variadas e de tamanhos diversos. Estas lacunas aumentam de volume, tornam-se confluentes e formam, em cada uma das rôlhas cloacais, um orifício ou fenda que faz comunicar com o exterior o compartimento homónimo da cloaca. São os *orifícios* ou *fendas cloacais* (orifício *anal* e orifício *uro-genital*).

Á formação do seio uro-genital segue-se a sua divisão em duas cavidades, genital e urinária, que terminam inferiormente numa pequena fosseta *(vestíbulo uro-genital)* situada no lugar que ocupava a porção uro-genital da rôlha cloacal.

Nos últimos dias do primeiro mês da vida embrionária, antes da divisão da cloaca interna em duas cavidades, aparece, adiante da rôlha cloacal, uma pequena saliência cónica, um pequeno botão ou tubérculo, de superfície lisa e regular, a que se dá o nome de *eminência* ou *tubérculo genital*.

Segundo Cadiat (1), uma ou duas semanas depois, a eminência genital, um pouco mais volumosa do que os botões dos membros inferiores entre os quais está situada, apresenta, ao nível da sua extremidade livre, três saliências arredondadas, uma mediana destinada a formar a glande e duas laterais que mais tarde constituem os dois corpos cavernosos.

Da rôlha cloacal parte uma lâmina de tecido epitelial, vertical e mediana (*lâmina* ou *muro uretral de*

(1) Citado por Monod et Brun, *loc. cit.*

Tourneux), que penetra na espessura do tubérculo genital, estendendo-se ao longo da sua metade inferior, desde a raiz até ao vértice. O seu bôrdo superior ou profundo segue aproximadamente o eixo do tubérculo genital; o bôrdo inferior ou superficial adere ao revestimento epidérmico.

Á porção balânica da lâmina uretral deu Tourneux o nome de muro balânico.

No fim do segundo mês da vida intra-uterina, a lâmina uretral é substituída, a pouco e pouco, por uma goteira ou sulco profundo (*sulco* ou *goteira genital*) que se dirige para a fenda cloacal.

Passado algum tempo, o sulco genital fecha-se e transforma-se num canal — a *uretra esponjosa, bulbar* ou *peniana* (1).

Ao nível do corpo do pénis, a formação do sulco genital e a aproximação dos seus lábios faz-se de trás para diante, isto é, da fenda uro-genital para a base da glande, contràriamente ao sulco balânico que se fecha de diante para trás. É por isso que, quando há um atrazo de desenvolvimento, se formam dois meatos urinários, um ao nível do vértice da glande (meato normal), outro ao nível da base (meato hipospádico).

De cada lado do tubérculo genital, aparecem, no segundo mês da vida intra-uterina, duas pequenas pregas semi-circulares — as *pregas genitais*, que mais tarde cercam o orifício do seio uro-genital. Na segunda metade do terceiro mês ou na primeira

(1) As porções prostática e membranosa da uretra são formadas pelo seio uro-genital.

quinzena do quarto, as duas pregas genitais aproximam-se e soldam-se sôbre a linha média, formando o escroto.

Durante o quarto mês, desenvolve-se também ao nível do colo do pénis uma pequena prega cutânea que se estende, a pouco e pouco, até ao meato urinário, cobrindo completamente a glande. É o *prepúcio*.

Para terminarmos o estudo do desenvolvimento dos órgãos genitais externos, vejamos ràpidamente a origem e o modo de formação da glande assim como a histogénese dos corpos erécteis.

Segundo Ruysch, Jarjavay e outros autores, a glande é uma ampliação conoide da extremidade anterior do corpo esponjoso da uretra formada principalmente à custa da porção supra-uretral.

Nos meados da vida intra-uterina, dizem os autores citados, a extremidade anterior do corpo esponjoso apresenta duas fendas estreitas, longitudinais e medianas, uma dorsal e outra ventral.

Estas duas fendas dividem a parte anterior do corpo esponjoso em duas lâminas laterais que acompanham a mucosa uretral até ao meato urinário (porção directa das lâminas esponjosas). Nesta altura dobram-se para fora, dirigem-se de diante para trás e um pouco de baixo para cima, numa extensão de três centímetros aproximadamente (porção reflectida), e unem-se pelos seus bordos superiores ou dorsais. Os bordos inferiores ou ventrais ficam um pouco afastados da linha média e encontram-se presos um ao outro por alguns feixes de fibras conjuntivas,

Os bordos posteriores das partes reflectidas das lâminas esponjosas adquirem uma espessura considerável e constituem a corôa da glande. Entre as duas porções, directa e refletida, fica uma vasta excavação voltada para trás — a *cúpula posterior da glande* — que recebe a extremidade anterior dos corpos cavernosos.

Retterer apresentou sôbre a origem e sôbre o modo de formação da glande uma opinião completamente diferente. Segundo êste distinto embriologista, a glande é formada por duas porções:

a) *uma porção central ou axial*, pouco volumosa, que compreende as extremidades anteriores dos corpos cavernosos e do corpo esponjoso da uretra;

b) *uma porção periférica*, muitíssimo mais volumosa do que a porção central, constituída por uma camada de tecido eréctil resultante da diferenciação dos invólucros fibroso e cutâneo do pénis ao nível da sua extremidade anterior.

Os invólucros fibroso e cutâneo, diz Retterer, formam ao nível da extremidade anterior do sistema eréctil uma espessa camada de tecido conjuntivo-elástico, denso, semeado de filetes nervosos e abundantemente nutrido pelos ramos terminais das artérias dorsais do pénis.

Encontram-se, portanto, nesta massa de tecido todos os elementos que entram na constituïção dos órgãos erécteis: elementos conjuntivos, fibras elásticas, formações vasculares e nervosas. Falta-lhe a organização, isto é, a arquitectura anatómica especial que caracteriza os órgãos erécteis; mas, nesta

altura, os capilares dilatam-se formando um sistema de aréolas inter-comunicantes que dão ao tecido uma estrutura esponjosa.

Ao mesmo tempo, os vasos da porção periférica anastomosam-se com os da parte central, principalmente com os do corpo esponjoso (1), e, terminado o desenvolvimento do órgão, não se encontra qualquer plano de demarcação entre as duas porções, central e periférica.

Histogénese dos corpos erécteis. — Como dissemos, o tecido eréctil é constituído por um sistema de cavérnulas inter-comunicantes, separadas umas das outras por trabéculas espessas de tecido conjuntivo e atapetadas por um endotélio análogo ao dos vasos sanguíneos. Estas cavérnulas são capilares enormemente dilatados, visto que estabelecem a ligação das artérias com as veias. Nos primeiros meses da vida intra-uterina, os corpos erécteis do pénis são constituídos por uma massa de tecido conjuntivo embrionário alimentado por um certo número de vasos sanguíneos que se capilarizam na sua espessura. Ao quarto mês, os capilares multiplicam-se, ramificam-se e anastomosam-se, formando uma rêde de malhas poligonais apertadas.

Mais tarde, ao sexto mês, começam a dilatar-se e tornam-se varicosos, mas as trabéculas de tecido conjuntivo embrionário que os separam são ainda

(1) As anastomoses arteriais entre a parte periférica da glande e os corpos cavernosos são poucas e estreitas. É por isso que os líquidos injectados nos corpos cavernosos não penetram fàcilmente nas partes periféricas da glande, ao contrário do que sucede quando a injecção é dada na espessura do corpo esponjoso da uretra.

muito espessas. É sòmente no fim da vida intra--uterina que as trabéculas inter-vasculares adquirem uma constituïção essencialmente fibrosa e se adelgaçam consideràvelmente por causa da dilatação progressiva dos capilares.

SEGUNDA PARTE

FISIOLOGIA DO PÉNIS

CONSIDERAÇÕES GERAIS

Encarado na sua totalidade ou, melhor, sob o ponto de vista das suas estreitas relações com o canal da uretra, o pénis pode ser considerado como o órgão da excreção definitiva da urina e do esperma, mas, no estado fisiológico, o seu papel na micção é secundário. Quando muito, influe sôbre a continuïdade, sôbre a direcção e sôbre o alcance ou fôrça de projecção do jacto, sôbre a retenção fisiológica da urina (1) e, finalmente, sôbre a expulsão das últi-

(1) A oclusão da uretra é produzida principalmente pela tonicidade dos músculos peri-uretrais e, em certas ocasiões, pela sua contracção reflexa, mas estes músculos não são os únicos factores da retenção fisiológica da urina na bexiga: as paredes da uretra, em virtude da sua retractilidade, produzem uma obliteração passiva, como se conclue das observações e das experiências de Heidenhain, de Gianuzzi e de Nawrocki (citadas por Quénu, *Dictionnaire Encyclopédique des Sciences Médicales*, tômo 98.º, art. «Urethre»).

Injectando água na bexiga de um cão, estes autores notaram que era necessária uma pressão de sessenta e cinco centímetros para fazer sair o líquido pelo meato urinário. Repetindo a experiência depois de abolida a tonicidade muscular pela secção dos três últimos pares sagrados, observaram que ainda era precisa uma pressão de trinta e quatro centímetros.

Fazendo a mesma experiência em cães mortos, verificaram que a

mas gotas dêste líquido pelas contracções reflexas dos bulbo-cavernosos e dos outros músculos do períneo que comprimem o bolbo e a porção membranosa da uretra.

Não sucede o mesmo no estado patológico. Certas lesões locais, congénitas ou adquiridas, podem perturbar sèriamente a excreção da urina e exigir uma intervenção imediata.

Mas, estudando o pénis sob o ponto de vista da sua fisiologia pura e não sob o ponto de vista da sua fisio-patologia, podemos dizer que o seu verdadeiro papel consiste sòmente em depositar o líquido seminal ou fecundante no fundo da cavidade vaginal, projectando-o sôbre o focinho de tenca.

Para isso é indispensável que o órgão se encontre no estado de erecção, isto é, que a sua rigidez seja suficiente para vencer as resistências que se opõem à sua entrada na vagina.

pressão necessária para fazer sair o líquido era também de trinta e quatro centímetros. Em coelhos mortos ou com os nervos seccionados, os resultados eram idênticos.

Estas experiências mostram que é indispensável uma certa fôrça para a urina afastar as paredes uretrais e vencer as resistências puramente mecânicas. A urina mantem-se na bexiga do cadáver depois da rigidez muscular ter desaparecido e, por outro lado, êste líquido sai expontâneamente quando se corta a uretra ao nível do colo do bolbo.

Suprimindo a porção esponjosa da uretra, suprime-se, portanto, uma grande parte do obstáculo mecânico. Na mulher, a emissão involuntária de urina é freqüente num esfôrço de tosse ou de riso, porque o seu aparelho de retenção é menos complexo.

CAPÍTULO I

Erecção

A *erecção* é um fenómeno de origem reflexa caracterizado essencialmente pelo aumento do volume e da consistência do pénis, que se torna duro e rígido, em virtude da acumulação de sangue nas aréolas dos corpos erécteis.

¿Se a erecção é, como acabamos de dizer, um fenómeno de natureza reflexa, onde ficam situados os centros que transformam as impressões ou as sensações em movimento e quais são os ramos nervosos, centrípetos e centrífugos que ligam êsses centros ao pénis?

Hipócrates, o fundador da Medicina, baseado sôbre vários casos de consumpção dorsal que observara, em conseqüência de excessos e de abusos venéreos, em indivíduos libidinosos e especialmente em recêm-casados, afirmava que o centro genital tinha a sua sede na medula. Esta doutrina conservou-se durante vários séculos. Ainda no século xvii, Willis localizava na medula o centro nervoso que pre-

side aos fenómenos da reprodução. Foi sòmente no último quartel do século XVIII que o célebre frenologista GALL, querendo localizar no encéfalo todas as faculdades nervosas que presidem aos fenómenos da vida animal ou de relação, colocou no cerebelo a sede exclusiva do amor físico ou do instinto da propagação. Em apoio da sua doutrina, GALL apresentou alguns casos curiosos de cerebelos volumosíssimos observados em autópsias de indivíduos com propensão precoce ou exagerada para os prazeres do amor e declarou que o cerebelo dos animais castrados em tenra idade era ordinàriamente pequeno. ROUBAUD, LAUVERGNE, SORBAIT, SERRES e outros frenologistas sustentavam a mesma opinião.

Uma nuca larga e saliente era para êles um sinal anatómico de grande potência genital, mas esta doutrina perdeu completamente todo o seu crédito depois da morte de GALL e dos seus discípulos porque não faltou quem encontrasse, a cada passo, exemplos contraditórios. LEURET, HUSCHKE e outros fisiologistas negaram os resultados das experiências de GALL que dizem respeito à influência da castração sôbre o desenvolvimento do cerebelo. ECKHARD, vendo que a excitação eléctrica do cérebro, da protuberância, do bolbo e do cerebelo produzia a erecção, dizia que o centro nervoso que preside a êste fenómeno devia ter a sua sede em vários pontos do encéfalo.

ADAMKIEWICZ, BOCHEFONTAINE, LÉPINE e outros fisiologistas, estudando as vias de comunicação do cére-

bro com a medula, descobriram a influência que os centros encefálicos exercem sôbre a actividade dos centros motores medulares e demonstraram que as erecções provocadas por ECKHARD resultavam da excitação das fibras que ligam o cérebro a qualquer dos centros do cordão espinhal.

BUDGE, excitando a medula lombar dum coelho, notou que a bexiga e o recto do animal se contraíam, assim como o útero quando se tratava duma fêmea.

GOLTZ e FREUSBERG notaram que a erecção se produzia mais fàcilmente nos cães em que se seccionava a medula ao nível da parte superior do segmento lombar e que não era possível produzí-la quando se destruía completamente êste segmento. Destas duas experiências conclue-se que o centro de reflexão das impressões sensitivas que provocam a erecção está situado na medula lombar e que o cérebro tem sôbre êle uma acção inibitória paralizante.

As fibras centrípetas ou sensitivas dêste centro, denominado *centro da erecção, centro génito-espinhal, centro génito-lombar* ou simplesmente *centro genital,* são fornecidas principalmente pelos nervos dorsal do pénis e perineal superficial, ramos do pudendo interno, e pelo ramo génito-crural do plexo lombar.

Transmitindo ao centro medular todas as excitações da uretra esponjosa, da glande, do prepúcio e do invólucro cutâneo do corpo do pénis, estas fibras desempenham um papel importante no fenómeno da erecção e contribuem muito para a ejaculação do esperma.

As excitações dos nervos sensitivos da região lombar e dos ramos do plexo hipogástrico que inervam as vesículas seminais, a próstata, a porção membranosa da uretra, a bexiga e o recto, reagindo sôbre o centro génito-medular, podem também provocar a erecção e despertar o apetite sexual. Explicam-se assim as erecções provocadas pelo decúbito dorsal, pela flagelação da região lombar de que tanto se abusou entre nós e principalmente no estrangeiro, pela replecção das vesículas seminais, pela irritação mecânica ou inflamatória da próstata, pela introdução de corpos estranhos na uretra ou pela irritação inflamatória da sua mucosa, pela presença de cálculos na bexiga, por tumores hemorroidários, por oxiuros, pela pederastia passiva, etc.

O centro génito-lombar recebe também algumas fibras sensitivas que exercem sôbre êle uma acção inibitória. Goltz demonstrou em cães que as excitações da pele do anus, do escroto ou do nervo isquiático fazem cessar a erecção.

As excitações recebidas pelo centro génito-espinhal são transmitidas ao tecido eréctil do pénis por um ou dois filetes nervosos que se destacam dos três primeiros nervos sagrados e que se dirigem para o plexo hipogástrico, seguindo as faces laterais da bexiga e da próstata.

Dêste plexo, os nervos centrífugos dirigem-se para os corpos cavernosos e esponjoso da uretra, seguindo os ramos vesicais e prostáticos das artérias hipogástricas.

Ao nível das porções membranosa e bulbar da

uretra, reunem-se aos ramos cavernosos e esponjoso do nervo pudendo interno. Os nervos centrífugos (nervos erectores de ECKHARD) são vaso-dilatadores.

A sua acção sôbre a túnica muscular dos ramos da artéria dorsal profunda do pénis foi muito bem estudada por ECKHARD, LOVÉN, NIKOLSKY e outros fisiologistas.

*

* *

A actividade do centro génito-espinhal está, como a dos outros centros medulares, submetida à influência dos centros nervosos superiores, mas esta influência não é exclusivamente inibitória, como se poderia supor se a questão fôsse julgada sòmente pelos resultados das experiências de GOLTZ e de FREUSBERG a que atrás nos referimos.

No estado fisiológico, o cérebro desempenha o principal papel no fenómeno da erecção, não como centro erector, mas como ponto de partida de quási todas as excitações que, transmitidas ao centro génito-espinhal, dão origem à acção nervosa que produz êste fenómeno.

Estas excitações reflexas de natureza psíquica são fáceis de observar no homem e até nos animais.

As representações de imagens eróticas, as percepções visuais, as leituras obscenas, os contactos com mulheres em bailes ou em teatros, os seus perfumes (1), a palpação ou a simples vista de certas

(1) As percepções olfativas desempenham um papel importante

partes do seu corpo, ordinàriamente escondidas, produzem, muitas vezes, a erecção, sem intervenção de qualquer outra causa.

O canto e a música podem também, segundo alguns autores, exaltar o apetite sexual.

A actividade psíquica do cérebro é, sem dúvida, a causa central mais importante da erecção, mas não é menos evidente a acção inibitória que os centros nervosos superiores exercem sôbre o centro reflexo medular.

Nos animais a erecção é mais fácil de produzir durante o sono do que no estado de vigília e, como dissemos, estabelece-se também mais rápidamente

sôbre o sentido genésico. O apetite sexual pode ser, com efeito, provocado pela excitação dos nervos olfativos.

Uma senhora citada por PAULO MANTEGAZZA (*Fisiologia do Amor*, trad. portuguesa de CANDIDO DE FIGUEIREDO, Lisboa, 1918) dizia: «Sinto tanto prazer ao aspirar uma flor que se me afigura cometer um pecado». Muitos animais de sexo diferente são atraídos uns para os outros, na época do cio, pelo cheiro penetrante que exalam os seus órgãos genitais. Os cães distinguem melhor as fêmeas com os nervos olfativos do que com os olhos, como se conclue das experiências de SCHIFF e de MANTEGAZZA. As doenças do nariz podem excitar o apetite genésico e, por outro lado, as emoções sexuais provocam muitas vezes uma irritação da mucosa nasal.

FERÉ (*L'instinct sexuel, évolution et dissolution*, Paris, 1899) cita o caso dum homem que manifestava uma extraordinária exaltação do apetite genésico quando tinha alguma coriza e refere-se a outro, observado por RAMBERT, que espirrava sempre que tinha um pensamento erótico.

Também não são raras as mulheres que apresentam, durante a menstruação, uma congestão pronunciada das narinas ou epistaxes freqüentes.

«*As estreitas relações*, diz KRAFFT-EBING (cit. por C. REYMOND, *Physiologie et évolution de l'amour sexuel*), *que existem entre a vida sexual e o sentido olfativo fazem supôr que a esfera sexual e a esfera olfativa se encontram à periferia do cérebro, muito próximas uma da outra, ou pelo menos que há entre elas poderosos laços de associação*»

quando a medula está cortada ao nível da parte superior do segmento lombar (experiência de GOLTZ).

No homem, o respeito, a vergonha, a timidez, o receio, as suspeitas, a tristeza, uma ideia fixa, uma lembrança inoportuna, um suspiro mal interpretado, uma palavra equívoca, um ruido, a presença de qualquer pessoa estranha, etc., podem suspender sùbitamente a erecção ou impedir que ela se produza.

Assim se explica a injustiça da maior parte das sentenças pronunciadas antigamente pelos tribunais da França, da Itália, da Inglaterra e de outros países contra homens potentes sob o ponto de vista sexual que, submetidos às provas do Congresso, não conseguiram sair vitoriosos (1).

(1) A prova do Congresso era um acto imoral e escandaloso a que se recorria quando a mulher reclamava o divórcio por causa da impotência ou da conformação viciosa dos órgãos genitais do homem. Ambos eram submetidos a exames minuciosos e, quando êsses exames não esclareciam suficientemente a questão, os dois praticavam o coito na presença de testemunhas e de peritos nomeados pelo tribunal.

Havia duas variedades de provas: *provas privadas* e *provas públicas*. As provas privadas eram feitas «à porta fechada» no tribunal ou em casa dos interessados; as provas públicas eram sempre feitas no tribunal, na presença de quem queria assistir. Uma simples cortina encobria o escândalo.

VINCENT TAGEREAU (citado por BROUARDEL, *Le Mariage*, Paris, 1900 e por THOINOT, *Précis de Médecine Légale*, tômo II, Paris, 1913) descreveu em poucas linhas a forma como, no seu tempo, eram feitas as provas dos Congressos públicos:

«Après que les parties ont prêté serment qu'elles tascheront de bonne foy et sans dissimulation d'accomplir l'œuvre de mariage sans y apporter empeschement de part ny d'autre, après aussi que les experts ont juré qu'ils feront fidèle rapport de ce qui se passera au congrez, les uns et les autres se retirent en une chambre pour ce préparée, où l'homme et la femme sont de rechef visitez, l'homme afin de savoir s'il a point de mal..., la femme pour considérer l'état de sa partie honteuse, et par ce moyen cognoistre la différence de son ouverture

Envergonhado pelos actos impúdicos e escanda-

et dilatation avant et après le congrez, et si l'intromission y aura été faicte ou non... En quelques procès, les parties sont visitées nuës depuis le sommet de la teste jusques à la plante des pieds, en toutes parties de leur corps, *etiam in podice,* pour sçavoir s'il y a rien sur elles qui puisse avancer ou empescher le congrez, les parties honteuses de l'homme, lavées à l'eau tiède (c'est à sçavoir à quelle fin), et la femme mise en un demy bain, où elle demeure quelque temps.

«Cela fait, l'homme et la femme se couchent en plein jour en un lict, et les rideaux estant tirez, c'est à l'homme à se mettre en devoir de faire preuve de sa puissance, habitant charnellement avec sa partie et faisant intromission, où souvent adviennent des altercations honteuses et ridicules, l'homme se plaignant que sa partie ne le veut laisser faire et empesche l'intromission; elle le niant et disant qu'il y veut mettre le doigt et la dilater et ouvrir par ce moyen: encore ne sçaurait-il, quelque érection qu'il fasse, si sa partie veut l'empescher, si on ne lui tenoit les mains et les genoux, ce qui ne se fait pas. Enfin les parties ayant esté quelque temps au lict, comme une heure ou deux, les experts appelez, ou de leur propre mouvement quand ils s'ennuyent — (! !) — en ayant assez subject, *si sint viri,* s'approchent et, ouvrans les rideaux, s'informent de ce qui s'est passé entre elles et visitent la femme de rechef pour sçavoir si elle est plus ouverte et dilatée que lorsqu'elle s'est mise au lict et si l'intromission a esté faicte; aussi *an facta sit emissio, ubi, quid et quale emissum.* Ce qui ne se fait pas sans bougies et lunettes à gens qui s'en servent pour leur vieil âge, ny sans des recherches fort sales et odieuses. Et font leur procès-verbal de ce qui est passé au congrez, ou (pour mieux dire) de ce qu'ils veulent, qu'ils baillent aux juges estant au même logis, en une salle ou chambre à part avec les procureurs et practiciens en cour d'Église, attendant la fin de cest acte».

Como acabamos de ver, a prova do Congresso era extraordinàriamente ridícula e escandalosa. Constituia para o público um esplêndido passatempo e demonstrava melhor a falta de pudor des esposos que se prestavam a desempenhar papéis dêste género do que pròpriamente a sua impotência ou a sua virilidade.

Nicolas Venette (*La Génération de l'Homme,* Paris, *An. III de la République Française une et indivisible,* tômo II) resume, em poucas palavras, o seu protesto contra a imoralidade das provas do Congresso e sobretudo contra as injustiças que se praticavam:

«Et j'oserois dire que le Congrès qui fut autrefois aboli par l'Empereur Justinien, comme opposé à la pureté du Christianisme, n'a été établi que par quelque curieux de notre siecle. Car il est l'infamie

losos que era obrigado a praticar pùblicamente e

des sexes et le déshonneur de notre temps; et je ne sais si dans l'histoire l'on en pourroit trouver des exemples qui ne soient ridicules. C'est une loi qui blesse la pudeur. Elle est trop dure et trop injurieuse à l'homme. Il y faut faire voir à tout le monde des parties que la Nature a cachées avec tant de soin, et chercher même aux témoins d'autres témoins que nous fuyons, lorsque nous suivons les ordres de la Nature. Car quelle honte est-ce de montrer en plein midi ce que nous avons soin de cacher même pendant la nuit? Ce n'est plus qu'un prétexte de divorce, et qu'un effet de la lasciveté et de l'audace des femmes. Ce sont elles-mêmes qui ont fait naitre dans l'esprit des juges la pensée d'une épreuve aussi peu sûre qu'elle est déshonnête. De mille hommes il n'y en a peut-être pas un qui puisse sortir victorieux du Congrès public. Nos parties naturelles ne nous obéissent point quand nous le voulons, bien loin d'obéir aux Juges. Elles se flétrissent souvent contre notre volonté, et souvent elles sont dans la glace, quand notre cœur est le plus embrasé. Si nous sommes prêts à nous animer, le courage nous manque, la crainte nous saisit, la haine s'empare de notre cœur, et la pudeur s'oppose à des libertés effrontées».

Nas provas do Congresso público, o homem ficava, com efeito, quási sempre vencido, por maior que fôsse a sua vírilidade genital. A mulher, em virtude da sua passividade no coito, tinha a certeza de não perder, se os seus órgãos genitais eram bem conformados.

O marquês de Langey, depois de ter sido vencido nas provas do Congresso, casou com Diane de Navailles e foi pai de sete filhos.

«Soyez assurée que je reviendrai victorieuse, je sais bien à qui j'ai affaire», dizia êle, antes de prestar a prova da sua virilidade; mas, quando se levantou do leito, apenas poude dizer: ¡«Je suis ruiné»!

Esta prova judicial foi abolida pelo parlamento de Paris em 18 de Fevereiro de 1677 e mais tarde foi substituída por outra — o *simples exame dos órgãos genitais* — que não deu lugar a menos escândalos nem a menos injustiças. Como exemplo transcrevemos do livro citado de Brouardel o caso do marquês de Gesvres.

«Marié en 1709, à l'âge de dix-neuf ans, à une jeune fille de vingt-trois ans, M.elle Mascranni, celle-ci en 1714 engagea un procès en nullité de mariage, pour cause d'impuissance de son mari. Le marquis de Gesvres prétendait que le mariage avait été consommé et qu'il avait maintes fois fait acte de mari; sa femme affirmait que tout ne s'était borné qu'à des essais infructueux et des caresses superficielles, qu'elle avait acceptées comme les croyant le but du mariage, jusqu'à ce qu'elle ait été instruite par l'une de ses amies, jeune mariée mieux pourvue

dominado pelo receio de não conseguir os seus fins, o homem raríssimas vezes ficava com os louros da vitória, por mais vivo e ardente que fôsse o seu temperamento genital.

« *O acto da cópula,* diz FODERÉ (1), *exige tranquilidade de espírito, silêncio, solidão, segrêdo, a complacência da mulher e a confiança do homem nas suas próprias fôrças* ».

A imaginação, que tantas vezes exalta a potência genésica, pode também impedir a erecção em certos doentes (neurasténicos, hipocondríacos, etc.) que se persuadem que são impotentes e nos indivíduos ignorantes, crédulos e supersticiosos que se sugestionam com palavras de encanto e de sortilégio (2).

qu'elle. Il y eut consultations sur consultations, expertises sur expertises à l'effet de rechercher si le marquis de Gesvres était capable d'érection, et, finalement, après plusieurs années de discussions, sur l'examen seul du mari, le mariage fut rompu pour cause d'impuissance. Cependant, le marquis, quelques années plus tard, fut à nouveau poursuivi, non plus par sa femme, mais par sa maîtresse qui, elle, prétendait qu'il était le père d'un enfant qu'elle venait d'avoir. Après bien des attermoiements, le procès se termina encore par la condemnation du malheureux marquis, reconnu puissant comme amant, s'il ne l'était pas comme mari ».

(1) Cit. por GARNIER, *O Matrimónio,* trad. brasileira.

(2) Na antiga Roma vendiam-se unguentos mágicos para exaltar ou deprimir o entusiasmo sexual do homem e da mulher. Havia sagas que se diziam capazes de provocar a indiferença ou inspirar o amor, dando um certo número de nós numa fita, num cordão ou numa linha e pronunciando certas palavras mágicas. Os franceses abusaram também das práticas supersticiosas, principalmente duma que consistia em impedir a cópula nas primeiras noites ou mesmo nas primeiras semanas do casamento e que era conhecida pelo nome de *nouer l'aiguillette* (dar um nó na agulheta).

Se, durante a cerimónia religiosa, um dos assistentes desse três nós num fio ou numa fita, pronunciando certas palavras mágicas e os nomes dos noivos, estes ficariam inaptos para o coito emquanto não

A falta de asseio da mulher, o hálito fétido, o

fôssem submetidos a outras práticas que tinham por fim anular as primeiras e sobretudo emquanto os nós não fôssem desfeitos. O malefício era muito poderoso quando se fazia passar o nó mágico através do anel nupcial. Os efeitos da *magia negra* sôbre os espíritos fracos e excessivamente crentes são incontestáveis.

« Si dans cette disposition où sont ces personnes, on leur dit avant qu'elles se marient, qu'on a le dessein de leur nouer l'éguillette, escreve Nicolas Venette (*ob. cit.*, tômo II), leur esprit, déjà persuadé des enchantements, en reçoit une nouvelle impression, et lors qu'ils veulent se joindre amoureusement à leur femme, la persuasion de la fable, la crainte du sortilege et l'amour conjugal font un si grand désordre dans leur ame et dans leur sang, qu'il ne leur reste de chaleur que pour se conserver la vie, bien loin d'en avoir pour en donner à un autre. Le trouble où ils se trouvent alors, les fait souvent tomber dans une humeur noire, qui leur cause ensuite une haine pour une femme presque irréconciliable. Ils ont de la peine à la voir et à la souffrir, quand il est question de la caresser, et de coucher avec elle, une certaine horreur s'empare tellement de leur esprit, qu'ils ne sont jamais plus contents que quand ils ne voient plus l'objet de leur chagrin. Cette imagination blessée, bien loin de se guérir par le temps, sent tous les jours augmenter son mal, et ils publient ensuite eux-mêmes, aussi bien que les autres, qu'ils ont été ensorcelés, et qu'en se mariant on leur a noué l'éguillette. Ce qui m'arriva sur ce sujet, il y a environ 35 ans, est une preuve de ce que je dis. Pierre Buriel, Tonnelier de son métier, et puis faiseur d'eau-de-vie, travaillant pour mon pere dans une de ses maisons de campagne, lui dit un jour de moi quelque chose de désavantageux, ce qui m'obligea le lendemain de dire au Tonnelier, que pour m'en venger je lui nouerois l'éguillette, quand il se marieroit. Comme il le devoit faire en peu de temps avec une servante de notre voisinage, cet homme crut bonnement ce que je lui disois, et bien que je ne lui parlasse qu'en riant, néanmoins ces feintes menaces firent une si forte impression sur son esprit, déjà préoccupé des charmes, qu'après être marié il demeura près d'un mois sans pouvoir coucher avec sa femme. Il se sentoit quelquefois des envies de l'embrasser tendrement, mais quand il falloit exécuter ce qu'il avoit résolu, il se trouvoit impuissant : son imagination étant alors embarrassée des idées du sortilege. D'un autre côté, sa femme qui étoit bien faite, avoit autant de froideur pour lui, qu'il en avoit pour elle ; et parce que cet homme ne la caroissoit point, la haine s'empara aussi-tôt de son cœur, et témoigna pour lui les mêmes répugnances qu'il avoit pour elle. C'étoit alors un beau jeu de les ouir

cheiro do suor em decomposição (1), as dermatoses

publier l'un et l'autre qu'ils étoient ensorcelés, et que je leur avois noué l'éguillette. Je me repentis alors d'avoir raillé de la sorte avec un homme si foible, et je fis tout ce que l'on peut faire dans cette occasion pour leur persuader que cela n'étoit pas; mais plus je protestois au mari que ce que j'avois dit n'étoit que des bagatelles pour me venger de lui, plus il m'abhorroit, et croyoit que j'étois l'auteur de toutes ses infortunes. Le Curé de Notre-Dame, qui les avoit mariés, employa même tout son esprit et tout sa prudence à ménager cette affaire. Enfin, il en vint plutôt à bout que moi, et rompit le charme par ses soins, après vingt-un jours, sans que le mari fut obligé de pisser par l'anneau de son épouse. Depuis ils ont vécu ensemble près de vingt-huit ans, et quelques enfants sont nés de leur mariage, qui sont maintenant des Bourgeois les plus aisés de la Rochelle ».

Muitos noivos, excessivamente crédulos e pobres de espírito como estes, sugestionavam-se e ficavam impotentes durante muito tempo. Foi necessário que o parlamento de Paris, em 1582 e em 1597, pronunciasse a pena de morte contra os que davam nós nas agulhetas. Em Portugal, também não faltam mulheres, conhecidas vulgarmente pelo nome de bruxas ou feiticeiras, que se gabam de fazer todas as espécies de... milagres aos seus clientes: dão saúde a uns, doenças a outros, impotência a estes, virilidade genital àqueles, afastam ou facilitam a união de namorados e de esposos, etc. Conhecemos algumas aldeias onde há ainda verdadeiros crentes na arte e no poder destas mulheres.

(1) Para muitos indivíduos o cheiro desagradável e penetrante é, pelo contrário, um excitante genésico. Alexandre era, segundo Jacques Ferrand *(Traité et guérison de l'amour)*, mais estimado pelas damas do que os outros príncipes porque o suor das suas axilas tinha um cheiro muito activo. Segundo Krafft-Ebing (cit. por Egas Moniz, *A Vida Sexual*), Henrique III de França apaixonou-se por Maria de Cleves, noiva do príncipe de Condé, desde que enxugou o rôsto com uma camisa dela impregnada de suor, na ocasião do casamento de Margarida Valois.

O mesmo autor refere-se a um rapaz que obteve tudo quanto quis de várias raparigas honestas que excitou, passando-lhes pelo rôsto, quando dançava com elas, um lenço impregnado de suor das suas axilas. O cheiro do suor das partes genitais e das axilas parece exercer, com efeito, uma certa influência sôbre o apetite genésico, pelo menos em indivíduos de temperamento especial.

Segundo Henry C. Reymond *(Physiologie et évolution de l'amour sexuel)*, Henrique IV de França apreciava imenso o cheiro de uma

ou qualquer outra doença de aspecto repugnante podem fazer cessar ràpidamente a erecção, por mais vivos e ardentes que sejam os desejos sexuais do homem.

Lulli, o célebre conquistador de corações (1), loucamente apaixonado por uma formosa veneziana, chamada Eleonore, que se encontrava em Palma, apresentou-se-lhe um dia armado de um punhal, declarando que se suicidaria se continuassem a ser inúteis todas as suas fogosas súplicas. Eleonore suspendeu o braço de Lulli e entregou-se às suas carícias, exclamando: «*oxalá não te arrependas*».

Ao descobrir um dos seios da sua amante, Lulli, encontrando um cancro ulcerado, empalideceu, perdeu completamente todo o entusiasmo e o seu pénis caiu sùbitamente no estado de flacidez. Êste facto demonstra-nos bem que, sob a influência de certas acções psíquicas, o homem, mesmo depois de uma continência prolongada e animado pelos mais ardentes desejos, pode, com efeito, encontrar-se sùbitamente impotente ao consumar o que com tanto ardor cobiçava.

*

* *

Quando entra em erecção sob a influência de qualquer excitação mecânica, física ou mental, o pénis

vulva que nunca tivesse sido lavada. Um dia castigou um dos seus escudeiros por êste ter mandado tomar banho a uma provinciana que tinha sido enviada para o seu serviço .. particular. Féré (*Pathologie des émotions*) cita vários casos semelhantes.

(1) Cit. por Garnier, *O Matrimónio*, trad. brasileira.

aumenta progressivamente de volume e de consistência e, ao mesmo tempo, muda de direcção. Pequeno, flácido e pendente no estado de repouso, o órgão da cópula apresenta, durante a erecção, um volume três ou quatro vezes maior (1), adquire uma consistência dura, aquece e toma uma direcção mais ou menos perpendicular ao eixo longitudinal ou vertical do tronco.

Os corpos cavernosos, duros, renitentes e elásticos, dão-nos a sensação táctil de um tubo de cautchú cheio de líquido sob pressão porque as suas malhas se encontram fortemente engorgitadas de sangue. A erecção é, sem dúvida, o resultado da distensão das aréolas dos corpos erécteis pelo sangue, mas resta-nos saber o mecanismo pelo qual êste líquido, umas vezes se acumula em grande quantidade nas cavidades areolares e outras vezes as atravessa fàcilmente e sem as dilatar. Êste fenómeno é produzido não só por um afluxo considerável e brusco de sangue arterial *(teoria da erecção por dilatação arterial)*, mas ainda por qualquer obstáculo que se opõe à circulação de retôrno *(teoria da erecção por estase venosa)*. ¿Qual dêstes dois factores desempenha o principal papel?

(1) Em cada indivíduo, o mesmo grau de erecção determina sempre a mesma ampliação do pénis, tanto em grossura como em comprimento e, em geral, essa ampliação é tanto mais considerável quanto maiores são as dimensões do órgão no estado de repouso. Esta relação não é, todavia, absolutamente constante.

Muitas vezes observa-se precisamente o contrário, isto é, pénis habitualmente pequenos que aumentam muito de volume quando entram em erecção e pénis compridos e grossos no estado de flacidez, mas que pouco crescem quando a erecção se produz.

Em 1685, GRAAF atribuíu a retenção de sangue arterial nas aréolas dos corpos erécteis à compressão das veias emergentes do pénis pelos músculos ísquio e bulbo-cavernosos. SANTORINI sustentou a mesma opinião. Em 1830, HOUSTON atribuíu o principal papel ao músculo que nesse ano descobriu e ao qual deu o nome de músculo compressor da veia dorsal do pénis. Em 1832, STIEGLITZ afirmou também que a principal causa da erecção era a compressão das veias do pénis pelo músculo de HOUSTON.

KRAUSE, em 1837, e GUNTER, em 1838, acusaram, como GRAAF e SANTORINI, as contracções espasmódicas dos músculos ísquio e bulbo-cavernosos; mas, em 1863, HENLE afirmou que estes músculos actuavam sòmente no fim da erecção e que, por conseqüência, a sua acção devia ser complementar.

Em 1850, MERCIER apontou a acção dos músculos elevador do anus e púbio-prostático, dizendo que estes músculos, quando se contráem, dificultam a circulação do sangue nos plexos venosos de SANTORINI e peri-prostático.

Realmente, os músculos do períneo anterior, principalmente os ísquio-cavernosos, os bulbo-cavernosos e o transverso profundo, contribuem para a erecção, comprimindo as veias emergentes do pénis e expulsando para a parte anterior do órgão o sangue do bolbo e das raízes dos corpos cavernosos, mas o seu papel é secundário ou melhor, complementar.

KOBELT(1) fez entrar em erecção o pénis dum gato,

(1) Cit. por DEBIERRE, *Dictionnaire Encyclopédique des Sciences Médicales*, tômo XXXV, art. *Érection*.

excitando os bulbo-cavernosos, mas essas erecções eram muito curtas e incompletas.

As contracções bruscas, enérgicas e pouco demoradas, dos músculos estriados não podem manter uma erecção prolongada. Por outro lado, muitas veias escapam à compressão dos músculos do períneo, como notou Cadiat, em 1870, para as que atravessam o músculo transverso profundo. Durante a erecção, as pulsações da artéria dorsal do pénis são fortes e freqüentes, e além disso, não se observam contracções tónicas dos músculos ísquio e bulbo-cavernosos.

Por todas estas razões, somos levados a colocar no grupo das causas secundárias, auxiliares ou adjuvantes, da erecção peniana, as contracções dos músculos estriados do períneo.

Resta-nos agora saber se as fibras musculares lisas do pénis têm ou não alguma influência sôbre êste fenómeno.

Sappey chamava ao músculo peri-peniano o músculo da erecção; Hesberg afirmava que as fibras musculares lisas da raiz do pénis, dificultando a circulação arterial superficial, aumentavam o calibre das artérias profundas e Berard supunha que os orifícios aréolo-venosos se fechavam pela contracção dos elementos musculares lisos das trabéculas.

Estas hipóteses nunca foram confirmadas e hoje estão completamente postas de parte. O principal obstáculo oposto à circulação de retôrno, durante a erecção, parece ser a inextensibilidade da albugínea dos corpos cavernosos.

KOBELT, injectando no bolbo do corpo esponjoso da uretra um líquido còrado, observou que êsse líquido saía fàcilmente pelas veias emergentes. Injectando depois os corpos cavernosos, notou, com grande espanto, que o líquido não entrava no sistema venoso. KOBELT atribuíu êste resultado à existência de pequenas válvulas membranosas sôbre a face interna da albugínea dos corpos cavernosos, mas tais válvulas nunca foram encontradas. BOECKEL (1) explica o fenómeno de outra forma: as veias dos corpos cavernosos atravessam muito obliquamente a albugínea e, por conseqüência, quando esta é distendida pelo sangue que se precipita bruscamente nas aréolas do tecido eréctil, os dois lábios, interno e externo, de cada uma das suas fendas venosas, aproximam-se e comprimem a veia. Quanto maior é a distensão, tanto mais se apertam as fendas, como sucede com a bexiga em relação aos orifícios ureterais. Os orifícios venosos da albugínea interrompem a circulação de retôrno sem interferência de qualquer acção muscular, visto que êste fenómeno se pode reproduzir sôbre o cadáver. Para que o líquido injectado nos corpos cavernosos não entre nas veias emergentes, é indispensável que a injecção seja dada bruscamente e com uma agulha de grande calibre. Se o calibre da agulha é pequeno ou se a injecção é dada lentamente, o líquido escapa-se pelas veias eferentes e entra nos plexos venosos pélvicos.

É sôbre estes factos que se apoia a hipótese de BOECKEL.

(1) Citado por DEBIERRE, *obr. cit.*

A disposição anatómica que acabamos de mencionar não se observa na albugínea do corpo esponjoso da uretra.

Em compensação, êste é irrigado por seis artérias, ao passo que os corpos cavernosos são alimentados apenas por duas.

Por outro lado, quási todas as veias bulbares são comprimidas pelos músculos do períneo, principalmente pelos bulbo-cavernosos, durante as suas contracções.

Apesar disso, a erecção dos corpos cavernosos é muito mais rápida e mais forte que a do corpo esponjoso da uretra. Êste só entra em erecção completa no momento da ejaculação ou pouco tempo antes. É a erecção do fim, a erecção que produz o máximo de sensibilidade da glande e que precede as sensações voluptuosas.

A retenção de sangue venoso não produz, por si só, todo o fenómeno da erecção nem constitue o principal factor, mas desempenha um papel auxiliar de grande importância.

As erecções matinais, isto é, as erecções que se manifestam de manhã ao acordar e que se mantêm até às primeiras micções, resultam principalmente da compressão do plexo venoso de SANTORINI pela bexiga cheia de urina (1).

Da mesma maneira actua a coprostase rectal.

Devemos, porém, declarar que estas erecções são

(1) O decúbito dorsal, o calor do leito e a excitação mecânica das paredes da bexiga, desempenham também um papel importante. Muitos velhos com erecções matinais chegam a convencer-se de que não são impotentes, mas esta virilidade é fictícia.

sempre incompletas e que as verdadeiras erecções resultam principalmente de um afluxo momentaneamente exagerado de sangue arterial.

A existência de sangue vermelho nas aréolas dos corpos erécteis durante a erecção (Graaf), o excesso de oxigénio que êste sangue contém em relação ao sangue venoso des outros departamentos do organismo (Lannegrace), o vigor das pulsações arteriais (Haussmann e Schiff), a hipertermia local (Debierre) e sobretudo o facto de se produzir a erecção injectando um líquido qualquer nas artérias dos corpos cavernosos, demonstram bem que êste fenómeno resulta de uma maior afluência de sangue arterial.

Graaf, notando que uma injecção de água nas artérias do pénis fazia crescer o volume do órgão e aumentava a sua consistência, começou a ligar mais importância ao afluxo arterial do que à retenção venosa.

Haller afirmou que a erecção se produzia sob a influência do sistema nervoso e, pouco tempo depois, Eckhard demonstrou a veracidade desta hipótese, activando a circulação arterial do pénis de um cão curarizado e determinando um certo grau de erecção pela excitação das extremidades periféricas dos nervos sagrados.

Schiff, em 1862, e Legros, em 1865, notaram que a crista do galo entrava fàcilmente em erecção sob a influência da excitação dos nervos cervicais e que perdia completamente a sua erectilidade quando se seccionavam estes nervos ou quando se extirpava o gânglio cervical superior do grande simpático. Em

1866, Lovén, repetindo as experiências de Eckhard, obteve os mesmos resultados e verificou, com um manómetro, que a pressão sanguínea, ao nível do pénis, aumentava consideràvelmente, durante a excitação dos nervos sagrados. Nikolsky, Lovén e outros fisiologistas estabeleceram depois, com mais precisão, a topografia dos nervos erectores.

¿Para explicar as erecções que surgem sob a influência da excitação dêstes nervos, poder-se há admitir a hipótese do apêrto das veias eferentes pela contracção dos seus elementos musculares? Não, porque Eckhard, laqueando as veias dos corpos cavernosos em vários cães, nunca conseguiu produzir a erecção. A hipótese da paralisia vascular ou da congestão arterial passiva (*hipótese de* Robin) é também inadmissível porque Gunther, Legros, Schiff e outros fisiologistas, seccionando todos os nervos do pénis de vários animais (cavalos, cães, etc.), nunca conseguiram provocar verdadeiras erecções.

Todas as fibras musculares estriadas e lisas estavam paralizadas pela secção dos nervos, e, apesar disso, o fenómeno não se produzia. Também não podemos explicar a erecção pela paralisia das trabéculas (*teoria de* Kölliker) porque, além da sua contractilidade ser, segundo Rouget e Ercolani, necessária para que se produzam erecções completas, Eckhard verificou, seccionando parcialmente o pénis de um cão, que a onda sanguínea aumentava durante a excitação dos nervos sagrados, tanto nas aréolas fechadas como nas que se encontravam abertas.

Resta-nos apenas a hipótese da vaso-dilatação activa.

Esta hipótese é a única que se harmoniza com os factos até hoje observados. Os nervos erectores são, realmente, vaso-dilatadores, e a acumulação de sangue nas aréolas dos corpos erécteis resulta, ao mesmo tempo, da dilatação activa das artérias e de obstáculos diversos opostos à circulação de retôrno

O pénis torna-se duro e rígido porque à vaso-dilatação arterial e à estase venosa se associam as contracções rítmicas dos músculos bulbo e ísquio-cavernosos que expulsam o sangue da raiz do pénis para a sua extremidade anterior e as contracções lentas e prolongadas das fibras musculares lisas das trabéculas que aumentam a pressão do líquido contido nas cavidades areolares.

A inextensibilidade da albugínea desempenha também um papel importante.

*
* *

Durante a erecção, a porção esponjosa da uretra não se oblitera como supunha Guérin. Kobelt (1) observou, em animais, que uma injecção de cera transformava a uretra num tubo aberto, desde o meato até ao *veru montanum*, e Boekel (2), injectando

(1) Cit. por Quénu, *Dictionnaire Encyclopédique des Sciences Médicales*, tômo 98.º, art. *Urèthre*.

(2) *Idem*.

mercúrio na espessura do corpo esponjoso, notou, em cortes transversais do pénis depois de sêco, que a secção da uretra tinha uma fórma elíptica, desde o meato até ao bolbo.

A erecção exalta a sensibilidade da glande, do prepúcio e da mucosa uretral e torna mais viva a impressionabilidade, talvez em virtude de um certo grau de congestão dos centros nervosos.

CAPÍTULO II

Cópula

«Travailler à faire naître une créature raisonnable est l'action la plus noble et la plus sainte».

VOLTAIRE.

No homem e, duma maneira geral, em todos os mamíferos, a cópula é interior, isto é, consiste na intromissão do pénis na vagina das respectivas fêmeas.

Nas aves e em algumas espécies de batráquios, realiza-se por simples contacto dos lábios cloacais (cópula exterior) (1).

Êste acto é acompanhado de sensações voluptuosas intensas que provocam por via reflexa a ejaculação do líquido seminal ou fecundante. Ordinàriamente, o homem procura os prazeres do coito, não para conservar e propagar a espécie (2), mas para sa-

(1) No homem a cópula é também exterior, em certas circunstâncias fáceis de prever.

(2) Algumas vezes, o homem exerce o coito, mais para ter filhos do que para satisfazer os seus desejos sexuais, mas os casos dêste género são raros.

«... si la nature n'avait pas mis dans les parties naturelles une

tisfazer uma necessidade orgânica especial, de origem testicular, que se desenvolve a partir da época da puberdade. Pouco importa o fim que preside às relações sexuais porque a natureza, entregando a reprodução a um acto cuja repetição é convidativa e, em certas circunstâncias, quási indispensável, deu à conservação da espécie a mais segura das garantias.

Dotada pela natureza com tudo quanto há de mais animador, delicioso e agradável, a cópula desperta prazeres tão vivos (1) e o seu mecanismo é tão simples, natural e instintivo que ninguem se engana ao exercê-la pela primeira vez. Não se ensina a deglutição ao recemnascido e apesar disso êle não se engasga.

Referindo-se à união sexual entre dois indivíduos virgens, diz o Prof. Egas Moniz (2):

« *O mecanismo da cópula é relativamente simples, mas apesar disso o acto genésico é, neste caso, praticado com hesitações, sobretudo quando um e outro desconhecem, por completo, as disposições anatómicas do sexo diferente; mas desde que os órgãos sexuais*

volupté singulière qui se fait sentir dans les embrassements, escreve Dionis (citado por C. Reymond, *Physiologie et évolution de l'amour sexuel*), cette action aurait été indifférente à l'homme, et il ne s'y serait porté que très rarement; mais la nature, qui voulait perpétuer les espèces en les renouvelant sans cesse, a attaché à ces parties un plaisir qui contraint les animaux à s'accoupler, et auquel l'homme, avec toute sa raison, n'est pas capable de résister ».

(1) Quanto mais necessária é uma função tanto maior é o prazer que resulta do seu exercício. Ora, sendo a reprodução muito mais importante do que a conservação do indivíduo, é natural e lógico que o prazer genésico seja também mais enérgico, mais profundo, e mais intenso do que qualquer outro.

(2) *Loc. cit.*

se ponham em contacto realizam-se instintivamente os movimentos necessários para o acto sexual ser levado a efeito. E dentro de poucos dias, continua o autor, *a cópula realiza-se da mesma forma que entre os mais experimentados* ».

Em geral, ninguém carece, com efeito, de ensinamentos em matéria desta natureza (1). Mais depressa ou mais devagar, com mais ou menos perícia, todos acertam. O instinto é o melhor dos mestres e o prazer o melhor dos estímulos.

Em todo o caso, não deixaremos de falar, ainda que muito ràpidamente, sôbre a parte do acto sexual desempenhada pelo homem, para completarmos o estudo da fisiologia do pénis.

Por um movimento impulsivo da bacia para diante e para cima, o pénis é levado ao vestíbulo vulvar, depois de ter afastado os grandes e os pequenos lábios. A glande entra em contacto com o

(1) São excepcionais os casos em que o ensino do exercício da cópula, tão simples e natural, se torna absolutamente indispensável, mas alguns médicos têm sido consultados sob êste ponto de vista, até por indivíduos que parecem demonstrar o contrário.

GARNIER (*Geração Universal*, trad. brasileira) refere-se a um indivíduo de vinte e cinco anos, caixeiro viajante, alto, forte e mostrando um certo desembaraço, que o consultou, quatro dias depois do casamento, porque ainda não tinha conseguido realizar o coito, apesar de tentativas constantes, tanto da parte dêle como da mulher. A erecção era completa e a mulher, sempre menstruada com regularidade, parecia ser bem conformada. « *Adquiri a certeza*, diz GARNIER, *de que êstes dois inocentes novatos, retidos por um pudor exagerado, não se esclareceram mùtuamente. Empregaram a simples posição horizontal, sem elevacão da bacia nem afastamento suficiente das côxas da mulher. O pénis errava constantemente o caminho, batendo contra a parte superior da vulva* ».

clitoris, com o meato urinário e, por fim, com o hímen ou com as carúnculas mirtiformes.

Estes contactos aumentam, em regra, os desejos sexuais, tanto do homem como da mulher, e, em certos casos, provocam imediatamente a ejaculação com sensações voluptuosas tão vivas como se o pénis tivesse sido introduzido na cavidade vaginal.

Sucede muitas vezes assim, depois de uma longa abstinência sexual e principalmente quando o coito é praticado com uma mulher virgem cujo hímen, imperfurado ou muito resistente, obriga o homem a fazer grandes e prolongados esforços para o romper.

Mesmo depois da rutura do hímen, o orifício vulvo-vaginal oferece uma certa resistência à entrada do pénis sobretudo quando os bulbo-cavernosos da mulher se contraem.

Vencidos todos os obstáculos, o órgão entra na cavidade vaginal e executa então uma série de movimentos, de traz para diante e de diante para traz, durante os quais se sentem, sôbre o corpo esponjoso da uretra, sôbre os corpos cavernosos e principalmente sôbre a glande, os atritos das pregas ou espessamentos da mucosa vaginal e as pressões dos constritores da vagina.

Em geral, não se dá a introdução completa do pénis, mas, muitas vezes, a glande chega ao fundo da vagina e exerce pressão sôbre o focinho de tenca.

Isso depende não só do comprimento do pénis em

relação ao da vagina, mas ainda da posição da mulher (1).

De todos estes atritos, pressões e contactos, nascem sensações especiais que, reagindo sôbre os centros nervosos motores, provocam contracções dos músculos bulbo e ísquio-cavernosos, os quais obrigam o sangue a deslocar-se das raízes dos corpos erécteis para a parte anterior do pénis.

O órgão adquire então o máximo de grossura, de comprimento, de rigidez e de sensibilidade. É neste momento que as impressões resultantes dos atritos do pénis contra as paredes da vagina começam a ser transformadas, nos centros nervosos, em sensações voluptuosas mais ou menos intensas.

A excitação geral, fazendo afluir o sangue ao cérebro, determina a abolição momentânea de todas as faculdades intelectuais. O olhar torna-se incerto e desvairado e, em seguida, os orifícios palpebrais fecham-se para evitar o contacto da luz. A respiração torna-se arquejante; o pulso acelera-se; os membros agitam-se em todos os sentidos; os músculos maxilares contraem-se; a sensibilidade geral torna-se confusa e indefinível e, por vezes, escapam palavras e frases sem nexo, no momento em que todo o organismo é percutido pelas mais vivas e suaves sensações.

(1) A posição da mulher que mais favorece a introdução do pénis é a seguinte: bacia levantada, coxas afastadas e flectidas sôbre o abdómen, pernas flectidas sôbre as coxas.

CAPÍTULO III

Ejaculação

É no mais alto grau do orgasmo genésico que se faz a projecção do líquido espermático, pela contracção reflexa das vesículas seminais e dos músculos do períneo.

O centro do arco reflexo que preside a êste fenómeno *(centro da ejaculação)* está situado na medula lombar e confunde-se com o da erecção.

As *fibras sensitivas ou centrípetas* estão contidas no nervo dorsal do pénis.

As *fibras motoras ou centrífugas* provêm do terceiro e do quarto pares sagrados para os músculos do períneo, do quarto e do quinto pares lombares para as vesículas seminais e para os canais deferentes. A ejaculação é impossível nos coelhos em que se seccionam estes nervos (experiência de Rémy).

A ejaculação não consiste sòmente na evacução do conteúdo das vesículas seminais; é o resultado de uma série de evacuações, sucessivas ou simultâ-

neas, de líquidos variados cujo conjunto constitue o esperma.

A excreção dos produtos segregados pelas glândulas uretrais, isto é, pela próstata, pelas glândulas de Cowper e pelas glândulas de Littre é provocada pela erecção e precede a ejaculação.

Á medida que se forma nos testículos, o esperma é deslocado para as vesículas seminais, pelos movimentos dos cílios vibráteis das células epiteliais que revestem os cones eferentes e os canais epididimarios e pelas contracções peristálticas das paredes dos canais deferentes.

Quando as sensações voluptuosas despertadas pelos movimentos do coito são suficientes para excitar o centro génito-espinhal de Budge, o que geralmente sucede no momento em que essas sensações atingem o máximo de intensidade, o esperma que se encontra nas vesículas seminais é lançado na uretra prostática, através dos canais ejaculadores, e projectado, em seguida, sôbre o focinho de tenca, bruscamente, com fôrça e com interrupções.

A evacuação das vesículas seminais é provocada pelas contracções peristálticas, relativamente lentas mas enérgicas, da sua túnica muscular.

Ordinàriamente, o utrículo prostático e as betesgas glandulares dos regos laterais do veru montanum esvaziam-se também, nesse momento, juntando os seus produtos de secreção ao líquido seminal elaborado pelos testículos.

O refluxo para os canais deferentes é impossível não só porque estes se encontram habitualmente

cheios de líquido seminal (1), mas ainda e principalmente porque as suas paredes se contraem enèrgicamente, no momento da ejaculação.

A passagem de esperma para a bexiga também não é fácil porque, durante a erecção e principalmente no momento da ejaculação, a porção da uretra situada acima dos canais ejaculadores está completamente obliterada pela congestão do veru montanum (2), pela replecção das veias submucosas do colo da bexiga e pela contracção do esfíncter vesical. É por êste motivo que a micção se torna difícil ou mesmo impossível durante a erecção.

A túnica muscular da bexiga, contraindo-se durante a cópula, faz aumentar a pressão intra-vesical e, por conseqüência, dificulta também a passagem do esperma para êste reservatório, no momento da ejaculação (3). Como conseqüência da contracção da parede vesical, quando o coito é praticado durante o estado de replecção da bexiga, a ejaculação é quási sempre retardada e, ao mesmo tempo, sente-se uma necessidade de urinar, por vezes dolorosa, que diminue considerávelmente a intensidade das sensações voluptuosas.

A fôrça que projecta o esperma resulta da retractilidade das paredes da uretra, distendidas pelo líquido, e principalmente das contracções peristálti-

(1) O coito excita a secreção e favorece a excreção do esperma.

(2) Alguns autores explicam pela ausência do veru montanum a freqüência da emissão involuntária de urina que se observa nas mulheres, no momento do orgasmo genésico.

(3) Ch. Robin, *Dictionnaire Encyclopédique des Sciences Médicales*, tômo xxxvii, art. *Fécondation*, § II. *De l'Éjaculation.*

cas dos músculos estriados, anexos a cada uma das porções dêste canal.

Lançado bruscamente na uretra prostática pelos canais ejaculadores, o esperma, em contacto com a mucosa, provoca, por via reflexa, uma série de contracções instantâneas e enérgicas dos músculos do períneo anterior.

É principalmente destas contrações que resulta a evacuação rápida da uretra e a projecção brusca do líquido espermático. O primeiro músculo que se contrae é o esfíncter estriado ou esfíncter externo da uretra, o qual esvazia a porção prostática. Em seguida, contraem-se os músculos que cercam a porção membranosa e, por último, os bulbo-cavernosos.

É principalmente pelas contracções rítmicas, bruscas e inérgicas, dos bulbo-cavernosos, que o esperma é projectado a distância, com fôrça e com interrupções. A fôrça de propulsão exercida por êste conjunto de contracções musculares varia, segundo os indivíduos, segundo as idades e segundo o estado de replecção das vesículas seminais.

Em geral, é suficiente para projectar o esperma a uma distância de 10 a 50 centímentros, quando a ejaculação se produz livremente (1).

Os músculos do períneo posterior, principalmente o esfíncter anal e o elevador do anus, contraem-se

(1) Segundo alguns autores, em certos indivíduos, a fôrça de propulsão é suficiente para projectar o esperma a uma distância superior a um metro ou fazê-lo entrar na bexiga, provocando uma dôr mais ou menos viva, quando um obstáculo qualquer (apêrto uretral, constrição do pénis pelos bulbo-cavernosos, pelos constritores da vagina, etc.) dificulta a sua saída rápida para o exterior.

também, mas estes músculos não têm influência sôbre a ejaculação.

Quando muito, devemos mencionar a acção do elevador do anus que, puxando bruscamente e enèrgicamente para cima o esfíncter anal e a porção inferior do recto, comprime as vesículas seminais contra a bexiga e favorece, portanto, o seu esvasiamento.

*

* *

Resumindo. — No estado de flacidez, as aréolas dos corpos erécteis estão quási vazias porque os orifícios artério-areolares encontram-se, ordinàriamente, fechados.

Mas, quando surge uma excitação nervosa — *uma sensação táctil ou visual, uma idea, uma recordação, etc.* — que reage sôbre o centro da erecção, estes orifícios abrem-se, as artérias dilatam-se e o sangue arterial entra bruscamente nas aréolas onde se acumula, em virtude do seu escoamento insuficiente pelas veias. Da distensão das aréolas resulta a distensão da albugínea. Esta, comprimindo então as veias que a atravessam, dificulta a circulação de retôrno e, por conseqüência, concorre para aumentar o volume e a consistência do pénis. Por fim, as contracções dos músculos bulbo e ísquio-cavernosos, dificultando a circulação venosa e expulsando o sangue para a parte anterior do órgão, completam a erecção.

Neste momento ou pouco depois, o orgasmo

venéreo, provocado pelos atritos da glande contra as paredes da vagina, atinge o máximo de intensidade e a ejaculação produz-se.

Em seguida a êste fenómeno, o pénis fica, ordinàriamente, com uma sensibilidade tão exagerada que, por vezes, custam a suportar os mais ligeiros contactos com os órgãos genitais da mulher ou com a roupa. Esta sensibilidade diminue à medida que a erecção se torna menos pronunciada e desaparece completamente ao fim de dois ou três minutos.

As contracções musculares cessam, as artérias apertam-se, as veias abrem-se, o sangue entra a pouco e pouco na circulação geral e o pénis cái no estado de flacidez.

A la tempête a succédé le calme (Ch. Debierre).

TERCEIRA PARTE

PATOLOGIA DO PÉNIS

CAPÍTULO I

Lesões traumáticas

As lesões traumáticas do pénis são muito freqüentes. Na literatura médica encontram-se descritos milhares de exemplos e nós tivemos também ocasião de observar alguns nos Hospitais da Universidade de Coimbra, durante e depois da nossa freqüência escolar. A sua forma, a sua extensão em superfície e a sua profundidade dependem da natureza do agente traumático e sobretudo da violência do traumatismo. Umas vezes, o pénis é completamente dilacerado ou amputado; outras vezes, apresenta sòmente algumas lesões superficiais, ligeiras e insignificantes, ou é a sede de rupturas múltiplas, quer dos vasos dorsais, quer dos órgãos eréctéis. As lesões dos corpos cavernosos são sempre graves não só pelas hemorragias abundantes que geralmente se manifestam no momento do acidente e pelos fenómenos de gangrena que surgem, em regra, nos casos em que as artérias dorsais se encontram rôtas ou seccionadas, mas ainda pela formação de cicatrizes

que, obliterando um certo número de espaços sanguíneos, produzem uma impotência definitiva ou dão ao pénis uma direcção viciosa incompatível com as suas funções. A ossificação do tecido cicatricial agrava a impotência e aumenta a deformação do órgão.

Quando as paredes da uretra se encontram também lesadas, o prognóstico é ainda muito mais grave não só pelos fenómenos de infiltração urinosa que surgem, freqüentemente, dois ou três dias após o traumatismo, mas ainda pelos apertos uretrais que se formam, na maioria dos casos, algumas semanas ou alguns meses depois.

Neste capítulo, depois de estudarmos ràpidamente as contusões e as feridas do pénis, faremos algumas considerações gerais e ligeiras sôbre a etiologia das amputações, apresentando alguns casos que podem servir de exemplos aos incautos e aos que não sabem conhecer as carícias fingidas de quem lhes prepara a armadilha.

A) Contusões

No estado de flacidez, o pénis, protegido pela sua situação, pela sua fraca consistência e principalmente pela sua grande mobilidade, consegue escapar algumas vezes à acção dos agentes contundentes, mas esta imunidade desaparece completamente quando o órgão se torna duro, rígido e mais ou menos fixo, isto é, durante a erecção completa ou incompleta.

Mais de sessenta por cento das contusões do

pénis são produzidas, com efeito, quando o órgão se encontra em erecção.

As causas são quási sempre exteriores (uma pedrada, um pontapé, um couce, uma pancada com a mão ou com um objecto qualquer, etc.), mas, algumas vezes, os agentes contundentes são cálculos ou corpos estranhos encravados na uretra.

Os caracteres anátomo-patológicos, a evolução e o prognóstico destas lesões dependem do seu modo de produção, da violência do traumatismo e do estado do órgão no momento em que foi atingido. A maior parte das vezes, são contusões de aspecto absolutamente vulgar, mas, em certos casos, apresentam uma feição especial, tanto sob o ponto de vista anátomo-patológico como sob o ponto de vista clínico.

Vejamos separadamente as contusões banais, as ruturas dos corpos erécteis, as luxações e a estrangulação circular por corpos estranhos.

1 — Contusões banais

Damos a designação de contusões banais a todas as lesões traumáticas sem solução de continuidade do invólucro tegumentar, que não apresentam qualquer particularidade etiológica, anatómica ou clínica digna de menção especial. O primeiro sintoma objectivo que, geralmente, se manifesta é uma equimose cujas dimensões dependem da abundância do derrame sanguíneo. Se a contusão é ligeira e, sobretudo, se não há lesões de vasos importantes, a equimose é,

em geral, pouco extensa e pouco pronunciada. Se, pelo contrário, o traumatismo é violento, o pénis aumenta consideràvelmente de volume, deforma-se e apresenta uma côr violácea carregada, porque, nestas condições, o derrame sanguíneo é quási sempre muito abundante. Algumas vezes, forma-se um hematoma, mais ou menos volumoso, que se pode reabsorver completamente, no prazo de alguns dias, ou persistir, durante muito tempo, sob a forma de um tumor arredondado, duro ou mole, crepitante ou flutuante.

Os doentes queixam-se freqüentemente de disúria e de retenção de urina.

2 — Rupturas

As rupturas do pénis são lesões traumáticas que consistem em rasgões mais ou menos extensos da albugínea e do tecido eréctil dos corpos cavernosos ou do corpo esponjoso da uretra. DEMARQUAY, VOELKER e outros autores chamam-lhes fracturas, mas esta designação é imprópria porque o pénis não tem, normalmente, nenhum osso susceptível de se fracturar (1). Estas lesões são quási sempre o resultado de movimentos em falso ou de esforços enérgicos e violentos, durante o coito, mas podem também ser produzidas por uma pancada ou por uma queda,

(1) Como veremos no capítulo das inflamações, o pénis pode ser a sede de produções ósseas susceptíveis de se fracturarem sob a influência de qualquer traumatismo, mas os casos dêste género são excepcionais e as lesões são muito diferentes das que caracterizam as rupturas penianas.

quando o pénis se encontra no estado de erecção (1).

A condição absolutamente indispensável é a erecção completa do órgão. Se a erecção é incompleta ou se o pénis se encontra no estado de flacidez absoluta, nenhum traumatismo poderá produzir uma ruptura dos corpos erécteis porque estes são muito flexíveis.

Seja qual fôr a causa da ruptura peniana, a sua produção é anunciada por uma dôr súbita e geralmente violenta, por um ruído sêco, análogo ao que produz um tubo de vidro quando se quebra, e pela suspensão brusca da erecção. Êste último sintoma é absolutamente constante. O pénis passa ràpidamente do estado de erecção completa ao estado de flacidez absoluta e, por conseqüência, o doente não consegue completar o coito.

DEMARQUAY refere-se a uma excepção publicada no *American Journal of the Med. Sciences* de 1842, mas, neste caso, o acidente teve lugar quando começava

(1) DUFOUR (*Gazette Médicale*, 1834) observou um caso de ruptura dos corpos cavernosos produzida por uma criança que, recuando precipitadamente, caiu sôbre os órgãos genitais de um homem que se encontrava sentado, com as coxas afastadas e com o pénis em erecção.

BLANDIN (*Gazette des Hôpitaux*, 1837), FONTAN (*Gazette des Hôpitaux*, 1865) e outros autores publicaram também alguns casos de lesões da mesma natureza, produzidas por pancadas violentas com a mão sôbre a face dorsal do pénis em erecção. Não é menos interessante o caso observado por VALLENTINE MOTT (*Dublin Medical Press*, 1851). Um homem que se encontrava acidentalmente separado de sua mulher, havia quatro ou cinco dias, tendo acordado tarde e querendo vestir-se depressa, saltou da cama tão precipitadamente que acertou, com o pénis, vigorosamente erecto, numa coluna do seu leito. A conseqüência do choque foi uma ruptura dos corpos cavernosos.

o orgasmo venéreo e o esperma foi ejaculado sem prazer nem ardor.

O sangue que sái dos vasos, em virtude da ruptura das malhas do tecido eréctil, faz aumentar o volume do pénis e produz uma equimose, ordinàriamente muito nítida e muito extensa, ou forma um hematoma volumoso ao nível do ponto lesado. Quando a quantidade de sangue derramado é grande e quando a infiltração sanguínea é muito extensa, o pénis pode apresentar uma consistência igual à que apresenta no estado de semi-erecção.

Muitos doentes sem lesões uretrais queixam-se de disúria e de retenção de urina. Pelo contrário, as uretrorragias observam-se sòmente quando há lesões da mucosa da uretra.

As rupturas do pénis prejudicam consideràvelmente as funções genésicas, mesmo depois de curadas. Quando interessam toda a espessura dos corpos cavernosos, só a porção púbica é susceptível de entrar em erecção. A porção anterior, mole e flacida, pende verticalmente entre as duas coxas [PARKER (1)]. Quando só um dos corpos cavernosos se encontra lesado, o pénis toma geralmente uma direcção viciosa [RICHET (2)] e a erecção produz-se, em regra, muito lentamente [DEGUISE (3)].

(1) *Gazette Médicale*, 1849.
(2) *Société de Chirurgie*, 1853.
(3) *Ibidem*, 1853.

3 — Luxações (1)

Diz-se que o pénis apresenta uma luxação, quando, sob a influência de um traumatismo violento, o sistema eréctil abandou o invólucro cutâneo e se escondeu no tecido celular das regiões vizinhas. NELATON (2) observou uma criança de seis anos cujo pénis se encontrava no tecido celular das bolsas testiculares, e MOLDENHAUSER (3) observou também um caso em que os órgãos erécteis se tinham refugiado no tecido celular da região púbica. Estas lesões são extremamente raras e os seus caracteres anátomo-patológicos variam muitíssimo de um caso para outro. De comum, há sòmente a deslocação do sistema eréctil e a presença do invólucro cutâneo que pende entre as duas coxas sob a forma de um tubo de consistência elástica, umas vezes vasio, outras vezes cheio de sangue líquido ou coagulado. A sua patogenia é fácil de compreender. Se um agente traumático, animado de grande fôrça viva, actua sôbre a parte anterior do pénis e fixa o prepúcio, quando o órgão se encontra no estado de flacidez, o sistema eréctil, vivamente repelido, pode descolar-se do invólucro cutâneo e esconder-se no tecido celular das regiões vizinhas (escroto, pubis, regiões inguinais). O mecanismo é idêntico ao que preside à deslocação de um caroço de cereja, forte-

(1) Êste termo é impróprio para designar uma lesão traumática de um órgão que não tem nenhuma articulação, mas o seu emprêgo é corrente na linguagem médica.

(2) *Gazette des Hôpitaux*, 1850.

(3) *Revue des Sciences Médicales*, 1875.

mente comprimido entre os dedos e violentamente projectado para diante. O sistema eréctil deslisa da mesma forma através do tubo cutâneo que o reveste.

Segundo Monod et Brun, uma condição absolutamente indispensável para que se produza uma luxação do pénis é a ruptura completa do freio e da mucosa do sulco balano-prepucial.

Emquanto o prepúcio estiver sòlidamente unido ao sulco retro-balânico, dizem os autores citados, toda a pressão exercida sôbre a parte anterior do pénis poderá modificar, momentâneamente, a situação normal do órgão, mas não produzirá mais do que um deslocamento passageiro.

4 — Estrangulação por corpos estranhos

Quando o pénis é introduzido num anel ou atado com um fio, com uma fita ou com um cordel, a interrupção das circulações venosa e linfática determina uma hiperemia passiva cada vez mais pronunciada e dá origem a um edema tão abundante que, a maior parte das vezes, o anel de constrição encontra-se completamente coberto pelos tecidos edemaciados. Toda a porção do pénis situada adiante do anel de estrangulação fica necessàriamente exposta à gangrena. As fístulas uretrais e as ulcerações da pele são muito freqüentes.

Alguns casos de estrangulação do pénis por corpos estranhos são observados em crianças que, com receio de urinarem na cama, atam o órgão com um cordel, com um fio ou com uma fita.

CHASSAIGNAC apresentou à «Société de Chirurgie» de Paris, em 15 de Novembro de 1848, o caso de um indivíduo de 36 anos que, quando era criança, procurou remediar, por êste processo, a sua incontinência nocturna de urina.

Uma fístula uretral, uma cicatriz viciosa dos corpos cavernosos e a impotência absoluta da metade anterior do pénis, tais foram as conseqüências da sua inocente lembrança.

Em 14 de Dezembro de 1859, apresentou GUERSANT à mesma sociedade o caso de uma criança de cinco anos que, quinze meses antes, tinha ligado o pénis com um fio delgado e resistente, afim de não urinar na cama. Esta criança produziu assim seis fístulas uretrais.

Em qualquer dêstes dois casos e em muitos outros cujas descripções se encontram em vários livros de cirurgia, as crianças procuravam remediar a sua incontinência nocturna de urina, seduzidas sòmente pelo prazer do asseio ou envergonhadas pelo defeito de urinarem na cama.

Muitas vezes, as manobras de estrangulação não são feitas pela própria criança, mas sim por outra ou por outras. Tal é o caso seguinte, observado numa povoação da Beira Baixa.

Uma criança de oito meses, de sexo masculino, foi confiada, durante algumas horas, aos cuidados de uma irmã que tinha aproximadamente sete anos de idade. Esta lembrou-se de ligar com um fio de torçal o pénis de seu irmão, afim de evitar que este a urinasse. Pouco tempo depois, a criança chorava

bastante e não havia nada que a calasse. A rapariga não conseguiu tirar o fio e, com receio de ser castigada, não se denunciou. Foi por acaso que um indivíduo, a quem devemos a história dêste facto, observou a extremidade do fio, o qual foi imediatamente seccionado com uma navalha de lâmina estreita. O pénis encontrava-se muito aumentado de volume e apresentava uma côr vermelha mais ou menos violácea, mas, felizmente, não houve nenhuma complicação.

Os casos de estrangulação do pénis são muito mais freqüentes nos adolescentes, nos adultos e nos velhos do que nas crianças. Estas empregam quási sempre, como acabamos de ver, um fio, uma fita ou um cordel; aqueles servem-se geralmente de instrumentos especiais ou de objectos vulgares, tais como frascos, boiões, garrafas, anéis, tubos e argolas de todas as espécies e de todos os feitios.

Delabare foi chamado para tratar um velho de sessenta e cinco anos que tinha introduzido o pénis numa argola de ferro, e Garnier cita um caso semelhante, observado num celibatário de cincoenta e cinco anos que se tinha servido de uma argola de cobre. Legros socorreu um rapaz que tinha introduzido o pénis num frasco de essência, e Larrey refere-se a um soldado que fez o mesmo na bainha de uma baioneta.

Num outro caso observado por Dupuytren, o pénis tinha sido introduzido na arandela de um castiçal de ferro. Boudon observou um rapaz de quinze anos que fez passar a glande através de um anel de

cobre. BOURGEOIS foi chamado para tratar um homem que, no momento em que se deitava, introduziu o pénis no anel de uma chave, e SABATIER observou outro caso semelhante.

Estes indivíduos não são desculpados pela sua inocência nem pela incontinência nocturna de urina.

Não é a ingenuidade que explica as suas faltas nem o desgôsto de urinarem a roupa da cama que os leva à prática de actos tão extravagantes. São as ideas lubricas que os obrigam a experimentar todos os processos mecânicos pelos quais podem obter sensações novas ou modificar a qualidade e a intensidade das sensações antigas. São geralmente masturbadores saturados pelo onanismo manual, que recorrem a estes processos mecânicos, quando os processos vulgares já não são suficientes para provocar a erecção e despertar o prazer. São pervertidos sexuais e morais que, conhecendo bem os seus defeitos e sabendo quanto a sociedade os detesta, só se denunciam quando não podem deixar de pedir o auxílio do médico. GAUTHIER observou um indivíduo que, tendo introduzido o pénis e os testículos num anel de ferro, só pediu o seu auxílio passados cinco dias, isto é, quando a tumefacção era tão pronunciada que dificilmente se conseguia ver o anel de constrição. PAMARD observou também um homem que, tendo introduzido o pénis numa argola de ferro, só se denunciou três meses depois. Durante êste tempo, sofreu dores violentas e tentou, por várias vezes, libertar-se da armadilha, mas não conseguiu.

Alguns cáem no laço em tais circunstâncias que se não podem libertar sem a intervenção imediata de qualquer pessoa e, por conseqüência, sem dar a conhecer ao público os seus defeitos. GARNIER (*Onanismo*, trad. brasileira) refere-se a um rapaz que, tendo introduzido o pénis no orifício de uma banheira, quando tomava banho, se viu na necessidade de pedir socorro a várias pessoas que, com grandes dificuldades, conseguiram quebrar o obstáculo e libertar órgão.

Quando são descobertos, estes indivíduos procuram desculpar-se de qualquer forma. Um homem observado por LETEINTURIER dizia que, tendo sido mordido na extremidade da glande por um animal venenoso, introduziu o penis num anel de ouro, afim de evitar que o veneno passasse para o ventre. Um hipocôndriaco observado por GARNIER, dizia que tinha atado o pénis com um fio, afim de se curar e de castigar os seus excessos.

Alguns manifestam uma extraordinária decadência moral e não hesitam até em desmoralizar as suas próprias mulheres, convidando-as a tomar parte nos seus prazeres e nas suas aberrações. NATALIS GUILLOT foi chamado para socorrer um padeiro a quem a mulher, nos primeiros meses do casamento, acariciava, enfiando-lhe no pénis o anel nupcial.

As conseqüências que, por vezes, resultam de manobras tão extravagantes não bastam para remunerar estes depravados que fazem do leito conjugal uma escola de vícios.

É a manifestação mais flagrante de uma extraor-

dinária falta de carácter e de um completo desvio de sentimentos. É o cúmulo da perversão moral.

B) Feridas

As feridas do pénis podem interessar sòmente a pele e o tecido celular sub-cutâneo *(feridas superficiais)* ou atingir o tecido eréctil dos corpos cavernosos e do corpo esponjoso da uretra *(feridas profundas)*. As primeiras não apresentam, em geral, nenhum carácter de gravidade, desde que não estejam infectadas; as segundas são quási sempre graves não só pelas hemorragias abundantes e pelos fenómenos de retenção urinária que se manifestam no momento do acidente, mas ainda e principalmente pelas lesões de gangrena que determinam, pela sua cicatrização viciosa ou pela formação de fístulas uretrais.

Os caracteres anátomo-patológicos, a forma, a sede, as dimensões em comprimento ou em superfície e a profundidade das feridas do pénis dependem da natureza e da violência do traumatismo, da posição do indivíduo e do estado em que se encontra o órgão no momento em que é atingido.

Demarquay divide as feridas do pénis, segundo as causas que as produzem, em seis grupos principais:

Feridas contusas;
Feridas por instrumentos picantes;
Feridas por instrumentos cortantes;
Feridas por armas de fogo;

Feridas por arrancamento;
Feridas por mordeduras de animais.

1 — Feridas contusas

As feridas contusas do pénis não apresentam, a maior parte das vezes, nenhum carácter absolutamente especial. Distinguem-se das outras espécies de feridas sòmente pela sua irregularidade e péla dilaceração dos tecidos numa extensão maior ou menor. As suas dimensões em superfície, a sua profundidade e a sua gravidade clínica dependem da natureza do agente vulnerante e, sobretudo, da violência do traumatismo. O pénis pode ser completamente esmagado ou, pelo contrário, ligeiramente ferido. As feridas contusas são produzidas, quási sempre, por causas banais (uma pancada, uma queda, a pressão de uma roda de carro, um couce de cavalo, etc.), mas, em certos casos, o seu modo de produção é curioso e extravagante.

Dupuytren (1) observou um homem que, entrando em casa embriagado e querendo urinar para a rua pela janela, esmagou completamente o seu pénis, deixando cair sôbre êle o caixilho móvel. Demarquay (2) foi também consultado por um homem que, tendo relações sexuais com uma mulher incompletamente despida, feriu violentamente a face dorsal do pénis contra uma das varetas do espartilho, e Voillemier (3) refere-se a outro indivíduo que entalou e

(1) *Lancette française*, 1833.
(2) Citado por Sélignac, *Des accidents du coït*, Paris, 1861.
(3) *Maladies des voies urinaires*, tômo I.

feriu gravemente o órgão, ao fechar com a parte superior das suas côxas o gavetão de uma cómoda do qual acabava de tirar alguma roupa para se vestir.

Quando as feridas contusas interessam sòmente as partes superficiais do pénis, as hemorragias são, em regra, pouco abundantes, ainda que a solução de continuidade da pele e dos tecidos subjacentes seja muito extensa. Esta regra não é, todavia, absolutamente constante. Uma ferida pouco extensa e pouco profunda pode dar origem a hemorragias abundantíssimas e difíceis de combater. O caso a que acima nos referimos observado por DEMARQUAY é um dos principais exemplos. A ferida era pouco extensa e pouco profunda, mas a vareta do espartilho tinha rasgado as paredes dos vasos dorsais. A disúria e a retenção de urina são muito freqüentes.

2 — Feridas por instrumentos picantes

As feridas do pénis produzidas por instrumentos picantes são muito raras. DEMARQUAY apenas conseguiu observar um caso, durante a sua longa prática. Tratava-se de um homem que, brincando com um dos seus companheiros, caíu sôbre um prego muito comprido e muito agudo. O prego atravessou de um lado ao outro a parte superior da coxa direita e penetrou na espessura do pénis, aplicado contra a coxa esquerda. Estas feridas ocupam geralmente a porção livre do pénis e podem ser produzidas por diversos agentes vulnerantes, tais como uma esquírola óssea, uma faca de lâmina estreita,

um canivete, ou ainda diversos corpos estranhos (ganchos do cabelo, estiletes, etc.) introduzidos violentamente na uretra, mas, a maior parte das vezes, resultam de uma estocada ou de uma baionetada.

O agente vulnerante pode penetrar sòmente na pele e no tecido celular subcutâneo ou atingir a uretra e os corpos cavernosos. As hemorragias são, em geral, pouco abundantes porque as artérias e as veias dorsais escapam fàcilmente à acção dos agentes picantes, mas, quando estes vasos são atingidos, forma-se uma equimose extensa ou um hematoma volumoso e, muitas vezes, sai para o exterior uma grande quantidade de sangue. As uretrorragias são constantes nos casos em que a mucosa uretral apresenta lesões extensas. A retenção de urina é freqüente, mas passsageira. Em geral, quando não há lesões uretrais, os fenómenos de retenção urinária não se manifestam além de vinte e quatro ou quarenta e oito horas.

3 — Feridas por instrumentos cortantes

De todas as lesões traumáticas do pénis, as feridas produzidas por instrumentos cortantes são as mais freqüentes e as mais interessantes sob o ponto de vista do seu modo de produção. Umas vezes, são o resultado de mutilações voluntárias ou de intervenções cirúrgicas; outras vezes, resultam de um acidente ou constituem o corpo de delito de um crime (vid. etiologia das amputações). As feridas da glande são quási sempre o resultado de acidentes. A maior

parte das vezes, são produzidas, durante o coito, por um ou mais cabelos que não foram convenientemente afastados ou por qualquer corpo estranho cortante que, por descuido, por ignorância ou por malvadez a mulher deixou ficar na vagina.

NOTTINGHAM (1) foi consultado por um homem que, depois de um coito com uma meretriz, notou sôbre a sua glande uma ferida incisa que sangrava abundantemente. A mulher declarou que estava inocente, mas o doente exigiu um exame médico.

Encontrou-se então um fragmento de vidro, atrás do colo do útero, e verificou-se que êste fragmento pertencia a uma seringa de irrigações vaginais.

Realmente, a mulher tinha-se servido dessa seringa alguns dias antes.

As feridas do pénis produzidas por instrumentos cortantes podem ser *longitudinais*, *oblíquas* ou *transversais* e, em qualquer dos casos, podem interessar sòmente os invólucros *(feridas superficiais)* ou toda a espessura do pénis *(feridas profundas)*. As feridas transversais são muito freqüentes e muito importantes, mas não apresentam nenhum carácter anátomo-patológico digno de menção especial. A disúria e a retenção de urina são freqüentes, mas passageiras. Quando as feridas interessam o invólucro fibroso e o tecido eréctil dos corpos cavernosos, as hemorragias são geralmente muito abundantes.

(1) Citado por MONOD et BRUN.

4 — Feridas por armas de fogo

Muito freqüentes em tempo de guerra, as feridas do pénis produzidas por armas de fogo raríssimas vezes se observam na clínica particular e nos hospitais civis. Os projécteis podem ser balas ou estilhaços de granadas. No primeiro caso, as lesões não são, em geral, tão extensas como no segundo, mas podem apresentar a mesma gravidade clínica. Isso depende do seu modo de produção, da sua sede, da sua profundidade, do seu número e, sobretudo, do estado dos órgãos vizinhos. Não é raro que o pénis seja o único órgão lesado, mas, a maior parte das vezes, às lesões penianas encontram-se associadas lesões mais ou menos graves dos testículos, da bexiga, do recto, das côxas, do períneo e até das vísceras contidas na cavidade abdominal.

Uma só bala pode ferir vários órgãos, antes ou depois de atingir o pénis. A importância das lesões penianas é variável. O órgão pode ser completamente amputado (Larrey, Dupuytren, Brouardel) ou, pelo contrário, ligeiramente ferido. Holmes observou dois casos em que o projéctil, tendo penetrado entre a glande e o prepúcio, saíu sem lesar o tecido eréctil.

As lesões uretrais são muito freqüentes, mas, num grande número de casos, o projéctil atravessa os corpos cavernosos e percorre um trajecto mais ou menos sinuoso sem ferir as paredes da uretra. Appia, Voelker, Otis e outros autores publicaram várias observações dêste género. Otis conseguiu reünir

as descrições de 309 casos, além das suas observações pessoais. Sob o ponto de vista das funções genésicas, as feridas do pénis produzidas por armas de fogo são geralmente graves porque, depois de curadas, dão ao órgão uma direcção viciosa ou tornam a erecção absolutamente impossível. As fístulas urinárias e os apertos uretrais contribuem também para agravar a situação.

5 — Feridas por arrancamento

As feridas do pénis produzidas por arrancamento são geralmente grandes em superfície e pequenas em profundidade. A maior parte das vezes, só a pele é arrancada porque os corpos cavernosos, em virtude da grande mobilidade do invólucro tegumentar, escapam à constrição como um caroço de cereja foge sob a pressão dos dedos.

Demarquay (1), Kjönig (2), Labrevoit (3, René Dumas (4) e outros cirurgiões observaram, com efeito, vários casos de arrancamento completo do escroto e da pele do pénis sem lesões apreciáveis dos testículos e sem a mais ligeira contusão dos corpos eréctéis. Na literatura médica encontram-se também descritos muitos casos de arrancamento total.

(1) *Gazette des Hôpitaux*, 1841.
(2) *Journal de Norvége*, 1869.
(3) *Gazette Médicale de l'Algérie*, 1878.
(4) *Presse Médicale*, Novembro de 1921.

6 — Feridas por mordeduras de animais

Estas feridas são produzidas quási sempre por animais domésticos (cavalo, burro, cão, porco, etc.), mas o pénis pode também ser mordido por várias espécies de reptis ou por diversos insetos e, em certos casos, as lesões por êles produzidas não são menos graves, embora à primeira vista pareçam insignificantes.

Algumas vezes, as feridas produzidas por mordeduras de animais domésticos apresentam-se com caracteres semelhantes aos das feridas contusas ordinárias (Perier, Wilhams) ou aproximam-se, pela sua regularidade, das feridas produzidas por instrumentos cortantes (Delfau, Demarquay), mas, em geral, distinguem-se fàcilmente pelo aspecto da superfície de secção e, sobretudo, pela diferença de nível que existe, quási sempre, entre a ferida cutânea e a ferida dos corpos erécteis. Num caso observado por Veilliard, a pele tinha sido dividida imediatamente adiante do pubis e os corpos cavernosos tinham sido seccionados um pouco atrás da glande. Os corpos cavernosos são quási sempre seccionados, quer imediatamente atrás da glande (Fort, Delfau, Rossignol), quer na vizinhança do púbis [observação pessoal (1)], mas, algumas vezes, observa-se, como nas feridas por arrancamento, a desnudação completa

(1) Em 19 de Abril de 1922, entrou nos Hospitais da Universidade de Coimbra. com um abcesso urinoso, uma criança de sete anos cujo pénis tinha sido completamente amputado por um cão. A pele e os corpos erécteis foram seccionados ao mesmo nível pelos dentes do animal.

do sistema eréctil, ficando êste perfeitamente intacto.

As hemorragias não são muito abundantes, mas a infecção é freqüente e a cicatrização é lenta.

C) Etiologia das amputações

As amputações do pénis podem ser voluntárias, operatórias, acidentais ou criminais.

1.º — Amputações voluntárias

Dupuy comunicou, em 1872, à «Société Anatomique» de Paris o caso de um homem que, num acesso de delírio alcoólico, amputou o pénis com uma navalha.

Um ano depois, Chevalier comunicou à mesma sociedade um caso semelhante observado num alienado.

Existe na Rússia, sob o nome de Skoptzy ou castrados, uma seita religiosa de homens e de mulheres que fazem da continência absoluta a virtude suprema. Alguns, reconhecendo que a simples castração não basta para suprimir de todo os desejos sexuais, vão procurar na emasculação total a sua completa segurança. Para a primeira purificação basta a simples castração, mas para a segunda, que lhes confere mais garantias, é indispensável a emasculação total.

A esta só se submetem, em regra, os mais ambiciosos ou os mais crentes. Alguns eunucos sofrem também a emasculação total. Na Abissínia, houve

uma época na qual a emasculação era considerada como um sinal de carácter, de dignidade, de honra e de valor.

2 — Amputações operatórias

Certas doenças (neoplasmas malignos, gangrena, etc.) exigem, como tratamento, a amputação total ou parcial do pénis. Entre nós, as amputações operatórias ou cirúrgicas são as mais freqüentes.

3 — Amputações acidentais

As amputações acidentais podem ser o resultado de pancadas, de quedas, de mordeduras de animais, ou a conseqüência de outros traumatismos violentos.

Garnier (*Impotência física e moral,* trad. brasileira) cita o caso de um palafreneiro a quem um cavalo arrancou completamente os órgãos genitais, e Veilliard observou um caso semelhante num rapaz de treze anos.

Delfau observou um rapaz de quinze anos cujo pénis tinha sido amputado por um jumento, e Demarquay observou um militar cujo pénis fôra amputado por um cão.

Os casos de amputação por arrancamento observam-se principalmente nos indivíduos que trabalham com máquinas.

As amputações por projécteis de armas de fogo são muito raras, mas Dupuytren, Larrey, Brouardel e outros autores tiveram ocasião de observar alguns casos.

4 — Amputações criminais

As amputações criminais do pénis são os mais cruéis e os mais infames processos de vingança de que se têm servido algumas mulheres, dominadas pelo ciúme. ARLAUD comunicou à « Société de Chirurgie » de Paris, em 1857, um caso de amputação criminal que tinha sido observado, em 1853, por DOBRESKY e por JOSSAND. Um homem de trinta e nove anos visitou, no dia 1 de Abril de 1855, uma mulher que tinha sido sua amante. Esta, sob pretexto de reconciliação, convidou-o a novas relações sexuais e, no momento em que o coito ia começar, empunhou uma faca, que tinha escondida, e amputou o pénis pela base, rápida e violentamente.

GARNIER (*Impotência física e moral*, trad. brasileira) refere-se a um caso semelhante, sucedido a um rapaz que era criado de uma viúva. Quando êste rapaz tratava do seu casamento, a viúva, ciosa, marcou-lhe uma derradeira entrevista, durante a qual lhe amputou traiçoeiramente o pénis com uma navalha.

VÉDRÈNES observou também um cabila, a quem a mulher tinha amputado o pénis pela base, ao sétimo dia do casamento.

No dia 9 de Novembro de 1916, pelas duas horas da manhã, entrou, no hospital de la Charité (Paris), um marinheiro, a quem a amante, por questões de ciúme, amputou o pénis pela base. Estava de serviço um médico português, dr. José Dinís de Oliveira, a quem agradecemos alguns documentos que nos forneceu, quando êste homem se apresentou com

o pénis na mão. Laqueou alguns vasos e mandou o doente para o hospital Necker.

Em Abril de 1918, entrou, no Hospital da Universidade de Coimbra, um homem de quarenta e oito anos, natural da Castanheira de Pera, a quem a sua amante, impelida por ciúmes, amputou o pénis com uma faca, emquanto êle dormia tranqüilamente. Como memória de um crime de tal ordem, o exemplar encontra-se arquivado no Museu de Anatomia Patológica e Patologia geral, com o número 1328.

O sábio professor Abelard também não escapou à mais infame das mutilações, mas, neste caso, o crime foi praticado por homens. O cónego Fulbert, encolerizado com o procedimento de Abelard que se tinha amantizado com sua sobrinha Héloïse, não descançou emquanto não mandou aplicar ao grande mestre o mais cruel dos castigos.

CAPÍTULO II

Lesões vasculares (1)

As lesões vasculares do pénis podem ser arteriais, venosas ou linfáticas e, em qualquer dos casos, dividem-se, segundo a sua natureza, em cinco grupos principais: *lesões traumáticas* (feridas e contusões), *lesões inflamatórias* (arterites, flebites e linfangites), *lesões neoplásicas* (arterites, flebites e linfangites cancerosas, endoteliomas, periteliomas, fibromas, miomas, etc.), *lesões degenerativas* (ateroma) e *simples dilatações ou lesões angiectásicas* (aneurismas, varizes e linfangiectasias).

Só nos ocuparemos e ràpidamente do ateroma, dos aneurismas, das varizes e das linfangiectasias. As lesões traumáticas, as lesões inflamatórias e as

(1) Êste capítulo é destinado exclusivamente ao estudo de certas lesões das paredes dos vasos, que não têm lugar bem definido nos outros capítulos.

Colocamo-lo imediatamente depois do capítulo das lesões traumáticas, porque algumas das doenças, a que nele nos referimos, são, por vezes, o resultado de irritações mecânicas repetidas, de compressões demoradas ou de traumatismos mais ou menos violentos.

lesões neoplásicas encontram-se quási sempre associadas a lesões idênticas dos tecidos circunvizinhos e, por conseqüência, não devem ser tratadas num capítulo que abrange sòmente lesões vasculares.

1 — Ateroma

O ateroma é uma lesão crónica, de natureza distrófica, que se desenvolve, sob a influência de causas variadas (1), nas túnicas interna e média das artérias (2) e que consiste na formação de focos de degenerescência hialina e degenerescência grânulo-gordurosa, com ou sem infiltração calcárea (3).

(1) As causas mais freqüentes do ateroma são: a senilidade; as emoções morais; o excesso de trabalho intelectual; as doenças de nutrição (artritismo, gota diabetes, obesidade); certas doenças do sistema nervoso central ou periférico; a sífilis e quási todas as doenças infecciosas, principalmente as subagudas e as crónicas; as intoxicações pelo chumbo, pelo alcool, pelo tabaco, etc.

(2) As artérias são constituídas por três túnicas concêntricas: uma túnica externa ou adventícia, formada por tecido conjuntivo laxo; uma túnica média ou músculo-elástica e uma túnica interna ou endotelial. As túnicas interna e média, como não têm vasos, são nutridas por diapedese e por infiltração de plasma que transuda dos *vasa-vasorum* contidos na adventícia. A parte mais fràcamente nutrida seria o revestimento endotelial se êste não fôsse também alimentado pelo sangue que enche a luz da própria artéria; mas, assim, o verdadeiro ponto fraco da parede é a camada peri-endotelial, isto é, a parte da endartéria situada entre o endotélio e a túnica média. Se, por qualquer motivo, a permeabilidade dos *vaso-vasorum* diminue, os elementos anatómicos que constituem a camada peri-endotelial da endartéria e a parte interna da túnica média entram imediatamente em degenerescência hialina e, depois, em degenerescência grânulo-gordurosa.

(3) Coÿne (*Traité Élémentaire d'Anatomie Pathologique*, Paris, 1903), Achard et Loeper (*Précis d'Anatomie Pathologique*, Paris, 1908), Cornil et Ranvier (*Manuel d'Histologie Pathologique*, tômo III, Paris, 1907) e outros anátomo-patologicas descrevem o ateroma no capítulo das arterites crónicas não só porque as causas que o produ-

Apresenta-se sob a forma de ilhotas ou placas amareladas, de contornos irregulares e de tamanhos variados, que fazem saliência na luz do vaso. Constituídas essencialmente por uma mistura de granulações gordurosas livres com ácidos gordos e colesterina, estas placas apresentam uma consistência mole e viscosa emquanto se não infiltram de sais calcáreos.

Depois de calcificadas, tornam-se duras e friáveis. Algumas apresentam uma superfície plana e lisa; outras são deprimidas na parte central ou, pelo contrário, são muito salientes e encontram-se semeadas de asperezas, de cristas e de rugosidades. O ateroma das artérias do pénis tem sido observado num grande número de indivíduos velhos. Nos adolescentes e nos adultos, é excepcional. Perdendo a sua elasticidade, as artérias do pénis com lesões de ateroma tornam-se quebradiças e podem romper-se, durante o coito, dando origem a volumosos hematomas ou a extensas hemorragias difusas. Quando a lesão se

zem são, muitas vezes, de natureza infecciosa, mas ainda e principalmente porque esta lesão é, freqüentemente, precedida de fenómenos reacionais nitidamente inflamatórios.

Bériel (*Éléments d'Anatomie Pathologique*, Paris, 1911), ligando ainda grande importância à inflamação da adventícia e, sobretudo, à inflamação dos *vasa vasorum* como causas da degenerescência ateromatosa, considera o ateroma como lesão mixta, inflamatória e degenerativa. Seja qual fôr a sua causa e quaisquer que sejam as lesões que o precedem, o ateroma é uma lesão de natureza essencialmente degenerativa. Ainda que tenha como ponto de partida uma inflamação aguda ou crónica das paredes arteriais ou dos seus *vasa-vasorum*, a lesão é sempre uma degenerescência grânulo-gordurosa associada a uma degenerescência hialina. Por outro lado, a senilidade, as emoções morais, a surmenage intelectual, etc., produzem o ateroma sem inflamação prévia das paredes arteriais.

desenvolve para dentro do vaso, êste diminue de calibre e, por vezes, torna-se impermeável. Os tecidos situados a jusante podem entrar em necrose por falta de nutrição ou por nutrição insuficiente. Reclus (1) observou um velho com gangrena sêca da glande e da extremidade anterior do corpo do pénis produzida por lesões ateromatosas das artérias dorsais.

Em geral, as erecções produzem-se também mais lentamente: o pénis torna-se preguiçoso.

2 — Aneurismas

Os aneurismas são dilatações arteriais bem limitadas. Podem ser *fusiformes*, *sacciformes* ou *cupuliformes*.

Quando existe uma solução de continuidade das túnicas interna e média ou sòmente da endartéria, algumas vezes, forma-se, na espessura do vaso, entre a adventícia e a meso-artéria ou entre esta e a túnica interna, um saco de sangue líquido circulante, uma espécie de hematoma pulsátil, a que se dá o nome de *aneurisma dissecante*. Ao lado dos aneurismas por dilatação das paredes das artérias, isto é, dos aneurismas pròpriamente ditos, *aneurismas circunscritos ou aneurismas verdadeiros*, quási todos os autores descrevem, sob o nome de *aneurismas difusos ou falsos*, os hematomas de sangue arterial líquido e circulante, que comunicam com os vasos que lhes deram origem através de orifícios geralmente pequenos.

(1) Citado por Monod et Brun, *loc. cit.*

Estas lesões não são aneurismas porque não consistem em dilatações de qualquer segmento da árvore arterial. A designação de *hematomas aneurismóides* parece-nos mais apropriada porque não dá tão fàcilmente lugar a confusões.

Os aneurismas verdadeiros das artérias do pénis são muitíssimo raros. Quási todos os casos que se encontram descritos são de aneurismas falsos (hematomas aneurismóides) produzidos por contusões ou resultantes de ferimentos por instrumentos picantes.

3 — Varizes

Varizes são dilatações venosas permanentes ou, pelo menos, de longa duração. As varizes ou flebectasias do pénis dividem-se em dois grupos: *varizes do prepúcio ou do invólucro cutâneo do corpo do pénis* e *varizes da glande*.

As primeiras não apresentam, a maior parte das vezes, nenhum carácter especial e encontram-se geralmente associadas a dilatações varicosas das regiões vizinhas (escroto, membros inferiores, regiões inguino-púbicas, etc.); as segundas desaparecem completamente durante a erecção e, em geral, não são acompanhadas de dilatações vericosas nos outros departamentos do organismo. As varizes do prepúcio e as do invólucro cutâneo do corpo do pénis são muitíssimo mais freqüentes do que as da glande. Observam-se em muitos casos de vegetações balano-prepuciais e acompanham, algumas vezes, os epiteliomas.

4 — Linfangiectasias

As dilatações dos vasos linfáticos do pénis podem ser *reticulares* (ectasias dos retículos linfáticos) ou *tronculares* (ectasias dos troncos linfáticos).

As primeiras desenvolvem-se geralmente sôbre o prepúcio, na vizinhança do freio, e apresentam-se sob a forma de pequenos cordões arredondados, moles e transparentes, umas vezes de calíbre regular e igual em todo o comprimento, outras vezes moniliformes; as segundas notam-se, pela inspecção ou pela palpação, ao longo da face dorsal do corpo do pénis, e apresentam o aspecto das ectasias linfaticas tronculares dos outros departamentos do organismo.

O líquido extraído dos cordões varicosos é límpido e aquoso.

As linfangiectasias do pénis podem ser devidas a contusões [Rizet (1), Trélat (2)], a atritos violentos e freqüentes durante o coito [Beau (3)], a variadas lesões locais que alteram as paredes dos vasos linfáticos ou que dificultam a circulação da linfa e até a adenites inguinais repetidas.

No nosso quinto ano médico, tivemos ocasião de observar, nos Hospitais da Universidade de Coimbra, um rapaz de dezassete anos (J. M. F.) com uma elefantiase genital muito pronunciada e com ectasias linfáticas escroto-penianas consecutivas a adenites inguinais crónicas que, durante seis anos, se mani-

(1) *Bulletin Médical du Nord*, 1868.
(2) *Société de Chirurgie*, 1869.
(3) *Revue Médico-chirurgicale*, 1851.

festaram repetidas vezes. Os gânglios das duas regiões inguinais, completamente destruídos, tinham sido substituídos por tecido conjuntivo.

FRIEDREICH (1) observou também um caso em que as ectasias linfáticas desapareceram após a incisão de adenites inguinais, e na literatura médica encontram-se outros exemplos semelhantes.

(1) Citado por MONOD et BRUN, *loc. cit.*

CAPÍTULO III

Lesões flegmásicas

A) Inflamações agudas

1 — Erisipela

A erisipela é uma doença infecciosa produzida pelo estreptococo de Felheisen e caracterizada essencialmente por placas de dermite aguda edematosa, com ou sem lesões de flebite e de linfangite reticular. A erisipela do pénis não apresenta nenhuma particularidade interessante, tanto pelo que diz respeito aos seus caracteres anátomo-patológicos como à sua evolução clínica. O seu aspecto é idêntico ao das inflamações da mesma natureza que se manifestam nas outras regiões do organismo. Algumas vezes, desenvolve-se primitivamente sôbre o pénis e não é acompanhada de sintomas gerais muito pronunciados, emquanto não invade as regiões vizinhas; outras vezes resulta da propagação de uma erisipela da parte inferior do abdómen, do escroto ou da parte superior das coxas e apresenta toda a sintomatologia

geral e local da erisipela ordinária. Nos casos em que a doença se manifesta primitivamente sôbre o pénis, a porta de entrada dos gérmenes é geralmente uma erosão insignificante ou uma excoriação ligeira.

A erisipela dos órgãos genitais termina quási sempre por resolução, mas, em certos casos, dá origem a flegmões, a abcessos e até a lesões de gangrena.

2 — Linfangites simples

As inflamações banais dos vasos linfáticos do pénis surgem em circunstâncias muito variadas e, por conseqüência, os seus caracteres anátomo-patológicos e clínicos variam consideràvelmente de um caso para outro.

Distinguem-se, sob o ponto de vista anátomo-patológico, três variedades principais de linfangites simples ou banais: *linfangite reticular* (inflamação das rêdes linfáticas), *linfangite troncular* (inflamação dos troncos linfáticos) e *linfangite reticulo-troncular* (inflamação das rêdes e dos troncos linfáticos). Alguns autores dão a esta última variedade a designação de linfangite total, mas êste nome parece-nos impróprio porque serve também para designar a inflamação de todos os vasos linfáticos do pénis. As variedades mais freqüentes são a reticular e a retículo-troncular. As inflamações limitadas exclusivamente aos troncos linfáticos raríssimas vezes se observam. O primeiro sintoma das linfangites simples do pénis é geralmente uma sensação de pêso ou de tensão, ao longo dos corpos

cavernosos e ao nível da raiz do pénis. Esta sensação transforma-se, a pouco e pouco, numa dôr aguda, cada vez mais viva, que irradia para as coxas, para o púbis e para a região inguinal. Passado pouco tempo, o prepúcio torna-se vermelho, aumenta consideràvelmente de volume e perde a sua mobilidade. A infiltração edematosa estende-se ao invólucro cutâneo do corpo do pénis, o qual aumenta de espessura e de consistência, oferecendo, ao mesmo tempo, uma resistência mais ou menos elástica.

Rubor e hipertermia local são dois sintomas quási constantes. O rubor ocupa principalmente o prepúcio, donde partem várias faixas vermelhas que se dirigem para as regiões inguinais, seguindo ao longo da face dorsal do pénis e descrevendo algumas flexuosidades.

Pela palpação, notam-se alguns cordões arredondados, duros, resistentes, regulares e sem nodosidades, que vão terminar nos gânglios inguinais, ordinàriamente tumefactos e dolorosos. Os fenómenos locais são, muitas vezes, acompanhados de um ligeiro grau de reacção febril.

As linfangites simples sucedem geralmente a balano-postites banais, a ligeiras erosões ou a insignificantes soluções de continuidade da pele e da mucosa balano-prepucial, mas, muitas vezes, apesar de pesquisas minuciosas, não encontramos nenhuma lesão material capaz de explicar a sua origem. Rollet, Billet e outros autores admitiam que, nestas circunstâncias, a inflamação dos linfáticos penianos era a conseqüência de excessos de coito ou o efeito

de qualquer outra causa mecânica. Hoje, sabe-se que as linfangites simples, aparentemente expontâneas, são quási sempre o resultado de picadas insignificantes ou a conseqüência de lesões inflamatórias ocultas (uretrites crónicas banais, etc.). As linfangites simples de causa geral são excepcionais.

3 — Linfangites gangrenosas

Toda a inflamação dos vasos linfáticos do pénis, seja qual fôr a sua origem ou a sua natureza, pode, num dado momento, complicar-se de gangrena e revestir formas clínicas e anátomo-patológicas variadas, segundo a sede e a extensão das lesões primitivas. A maior parte das vezes, os primeiros fenómenos que chamam a atenção dos doentes são os sintomas locais (tumefacção, rubor, dor expontânea ou provocada pela pressão, hipertermia local, etc.), mas na literatura médica encontram-se alguns exemplos de linfangites gangrenosas (Jalaguier, Fournier, etc.) que se anunciaram por fenómenos gerais (febre, cefalalgia, vómitos, prostração, etc.). No seu início, a linfangite gangrenosa do pénis não difere, em regra, de uma linfangite vulgar.

A diferença estabelece-se sòmente quando se manifestam as primeiras placas de gangrena. Estas surgem, segundo os casos, algumas horas (Lallemand) ou alguns dias (Jalaguier) depois dos primeiros fenómenos mórbidos observados pelo doente. Algumas vezes, a mortificação dos tecidos manifesta-se tão cedo e evoluciona tão ràpidamente que nós não temos

ocasião de verificar se foi uma linfangite que se complicou de gangrena ou se a doença consistia primitivamente numa gangrena essencial, complicada, mais tarde, de ângio-leucite. Não nos admiramos, portanto, que, quando a linfangite e a gangrena são contemporâneas, a mesma lesão seja etiquetada com nomes diferentes pelos médicos e pelos cirurgiões que se dedicam ao estudo destas duas doenças. Monod et Brun e outros autores não consideram mais do que exemplos de linfangites gangrenosas os casos publicados por Fournier, em 1883, na *Semaine Médicale*, sob o nome de gangrena fulminante do pénis, e por Lallemand, em 1884, com a designação de gangrena fulminante expontânea dos órgãos genitais externos do homem.

4 — Penites e cavernites

Chamam-se penites as inflamações da totalidade do pénis, seja qual fôr a sua natureza ou a sua origem, e designam-se pelo nome de cavernites todos os processos flegmásicos que interessam sòmente os corpos cavernosos.

As penites agudas foram, várias vezes, confundidas por clínicos muito distintos, tais como Demarquay, Moulinié e outros, com as inflamações mais ou menos extensas e violentas do sistema envolvente do pénis. Isto não nos surpreende porque estas duas variedades de lesões apresentam, por vezes, uma sintomatologia idêntica. Em geral, o aumento de volume do pénis, a tumefacção e o rubor da pele,

a dor expontânea ou provocada pela pressão e as perturbações urinárias (micções difíceis e dolorosas ou acompanhadas de ardor, retenção urinária, etc.), que caracterizam as penites, observam-se também nas inflamações superficiais. Nas penites, os fenómenos inflamatórios são, em regra, mais pronunciados, mas, muitas vezes, só se consegue fazer o diagnóstico pela evolução da doença.

Monod et Brun devidem as penites e as cavernites, sob o ponto de vista etiológico, em dois grupos principais: *penites e cavernites primitivas, penites e cavernites secundárias.* As primeiras surgem sem causa aparente (penites e cavernites expontâneas) ou têm como ponto de partida uma lesão local insignificante; as segundas são o resultado de lesões locais apreciáveis (uretrites banais ou blenorragicas, inflamações diversas dos tegumentos do pénis, lesões traumáticas, etc.) ou a conseqüência de doenças infecciosas gerais (varíola, febre tifoide, pioemia, etc.).

As cavernites agudas têm uma duração variável, segundo a natureza, a intensidade e a extensão das lesões locais e segundo o tratamento instituído.

Também não é menos variável a sua terminação. Algumas vezes, a flogose termina por resolução ou evoluciona para a cronicidade, mas, em muitos casos, surgem fenómenos de supuração ou de gangrena que agravam bastante o prognóstico. Duplay, Voillemier e outros cirurgiões observaram vários casos de morte por septicémia consecutiva a penites supuradas, e Demarquay cita um caso de pioemia que surgiu nas mesmas condições, mas, em geral, o prognós-

tico imediato das penites e das cavernites é pouco grave.

Emquanto ao prognóstico afastado, temos a recear a incapacidade funcional do pénis (erecção incompleta, direcção viciosa) determinada por cicatrizes viciosas ou por nodulos fibrosos inflamatórios dos corpos cavernosos.

5 — Flegmões e abcessos

Os flegmões e os abcessos do pénis não apresensentam nenhum carácter absolutamente especial. Quando muito, devemos mencionar que se podem dividir, segundo a sua origem, em três grupos principais:

Flegmões e abcessos de origem traumática;
Flegmões e abcessos angioleucíticos;
Flegmões e abcessos glandulares.

Os flegmões e os abcessos glandulares observam-se freqüentemente e são quási sempre consecutivos a uretrites banais ou gonocócicas, agudas ou crónicas, complicadas de litrites e de peri-litrites. Os abcessos de origem blenorrágica desenvolvem-se principalmente ao nível do bolbo e da fossa navicular; os abcessos e os flegmões banais de origem glandular desenvolvem-se em qualquer ponto do corpo esponjoso e estendem-se, depois, em diversas direcções, dando, algumas vezes, origem a fístulas uretrais de trajectos irregulares e flexuosos.

6 — Balanites, postites e balano-postites

Chamam-se *balanites* as inflamações da mucosa da glande, *postites* as inflamações da mucosa do prepúcio e *balano-postites* as inflamações simultâneas da mucosa da glande e da mucosa do prepúcio.

Estas inflamações são muito freqüentes. Nos Hospitais da Universidade de Coimbra, observam-se, por ano, muitas dezenas de casos e na literatura médica encontram-se estatísticas com milhares de exemplos.

As balano-postites podem ser *agudas*, *sub-agudas* ou *crónicas* e, em qualquer dos casos, podem ser *banais* ou *específicas*, *ligeiras* ou *muito pronunciadas*, *superficiais* ou *profundas* (intersticiais), *generalizadas* a toda a mucosa balano-prepucial ou *limitadas* a uma pequena porção da glande e do prepúcio.

Uma sensação de prurido intenso, uma sensação de calor ou de ardor, um corrimento branco-amarelado, mais ou menos abundante, e um certo grau de tumefacção e de rubor da extremidade livre do pénis são geralmente os primeiros sintomas que chamam a atenção do doente para o seu aparelho genital.

O prepúcio, edemaciado, vermelho e doloroso, cobre, em regra, a glande e, a maior parte das vezes, só pode ser retirado para trás depois de aplicações locais de substâncias emolientes, antiflugistícas e adstringentes ou de lavagens freqüentes com antisepticos fracos. Os doentes queixam-se de erecções dolorosas e de dôres expontâneas ou provocadas pela pressão.

Descobrindo a glande, observam-se, sôbre a mucosa balano-prepucial, vermelha e edemaciada, numerosas erosões ou ulcerações superficiais, cobertas de um exsudato purulento, untuoso, esbranquiçado, amarelado ou ligeiramente esverdeado e mais ou menos fétido.

Em certos casos, as ulcerações são profundas, extensas e irregulares, a infiltração edematosa inflamatória é pronunciada, tanto sôbre o prepúcio como sôbre a glande, e a cavidade prepucial encontra-se completamente cheia de pús.

Nestas condições, o pénis apresenta quási sempre a forma de um badalo de sino.

Se o doente tem uma fimose congénita ou adquirida, os únicos sintomas apreciáveis são a tumefacção e o rubor do prepúcio, o corrimento purulento que sai através do orifício prepucial, uma dor viva, expontânea ou provocada pela pressão, e ardor provocado pela passagem da urina através do infundíbulo prepucial. Algumas vezes, a cavidade do prepúcio está completamente cheia de pús e, pela palpação, notam-se perfeitamente fenómenos de flutuação.

Como complicações freqüentes das balano-postites agudas, devemos mencionar as linfangites, as adenites inguinais, as penites, a gangrena do prepúcio ou da glande, a fimose acidental e a parafimose.

Esta última complicação é quási sempre o resultado de tracções intempestivas exercidas pelos doentes que procuram descobrir a glande e observar directamente as suas lesões, mas, algumas vezes, produz-se expon-

tâneamente, sobretudo quando o prepúcio é muito curto e a glande aumenta consideràvelmente de volume.

Os condilomas, as aderências balano-prepuciais, o edema crónico do prepúcio, o esclerema prepucial de RICORD, a fimose acidental duradoira e persistente (fimose permanente ou definitiva de alguns autores), etc., desenvolvem-se freqüentemente sob a influência de balano-postites agudas repetidas, mas, a maior parte das vezes, são o resultado de balano-postites sub-agudas ou crónicas.

A duração das balano-postites agudas depende da natureza, da origem e da intensidade dos fenómenos inflamatórios, do tratamento instituído, do cuidado dos doentes e da conformação anatómica do prepúcio.

Segundo MELCHIOR ROBERT (1), a terminação das balano-postites é tanto mais rápida quanto mais larga é a abertura do prepúcio. Se o doente apresenta uma fimose natural ou acidental, a doença pode prolongar-se e tornar-se crónica.

Quando tratarmos das anomalias do prepúcio, estudaremos mais desenvolvidamente as relações que existem entre a fimose e as balano-postites.

B) Inflamações crónicas

1 — Tuberculose

Primitiva ou secundária a lesões da uretra, da próstata, da bexiga, dos rins ou dos testículos, a tu-

(1) *Nouveau Traité des Maladies Vénériennes*, Paris, 1861.

berculose do pénis desenvolve-se principalmente sôbre a glande, na vizinhança do meato urinário, e reveste quási sempre a forma ulcerosa. A forma granúlica pura e a infiltração caseosa difusa são variedades muitíssimo raras.

Em geral, as lesões tuberculosas da glande apresentam-se sob a forma de pequenas úlceras indolentes, de bordos irregulares, violáceos e ligeiramente descolados, semeadas de granulações amareladas e cobertas de substância caseosa com alguns glóbulos de pús.

Os gânglios inguinais aumentam quási sempre de volume, adquirem uma consistência dura e oferecem uma resistência elástica, mas, passado algum tempo, amolecem e supuram.

A tuberculose do pénis é excepcional como lesão primitiva e rara como lesão secundária.

«Les cas de tuberculose primitive du glande, dizem Legueu et Papin (1), sont de pures curiosités».

As linfangites tuberculosas observam-se algumas vezes, mas são também pouco freqüentes. Podem ser a consequência de embolias microbianas (penetração de bacilos de Kock nos vasos linfáticos e transporte a distância pela linfa) ou o resultado da extensão contínua das lesões tuberculosas ao longo das paredes dos linfáticos. No primeiro caso reveste a forma trônculo-nodosa ou trônculo-nodular de Morel-Lavallée; no segundo, os vasos linfáticos inflamados apresentam-se sob a forma de cordões

(1) Legueu et Papin, *Précis d'Urologie*, Paris, 1921.

duros, brancos, opacos e de espessura sensivelmente igual em todo o comprimento.

A linfangite trônculo-nodosa (linfangite em rosário) é muito mais freqüente do que a linfangite troncular de tipo contínuo.

Do fundo das ulcerações tuberculosas, partem alguns cordões nodosos, duros, brancos e epacos, que se dirigem para a raiz do penis. Passado algum tempo, as pequenas nodosidades que se encontram ao longo dos linfáticos dorsais, entrando em fusão caseosa, adquirem uma consistência mole e algumas abrem-se expontâneamente.

2 — Actinomicose

O pénis e o escroto podem ser a sede de actinomicoses cutâneas primitivas, mas os casos dêste género são muito raros. A maior parte das vezes, as lesões actinomicósicas dos órgãos genitais resultam da propagação de focos que se desenvolvem primitivamente na vizinhança do ceco ou da ansa sigmoide do colon descendente. A actinomicose primitiva do pénis apresenta-se, no início, sob a forma de pequenos nódulos de consistência lenhosa, que se tornam confluentes, formando largas placas dérmicas ou hipodermodérmicas, avermelhadas ou violáceas. Estas placas de infiltração inflamatória estendem-se, tanto em superfície como em profundidade, e, passado algum tempo, supuram em diversos pontos, formando pequenos abcessos que apresentam uma grande tendência para a fistulização. As fístulas

são geralmente estreitas, profundas e anfractuosas.

O pús é mal ligado, quási sempre pouco abundante e algumas vezes fétido.

3 — Elefantiase

A elefantiase é muito freqüente na Ásia, na África e na América. É endémica no Brasil, no Egito, na Índia, nas ilhas de Sandwich e em certas regiões da Oceania.

Entre nós, não é tão freqüente como nos países tropicais, mas observa-se também bastantes vezes.

Durante a nossa freqüência escolar, tivemos ocasião de observar alguns casos nos Hospitais da Universidade de Coimbra e, presentemente, encontra-se num quarto particular um indivíduo com uma elefantíase monstruosa do escroto.

Os membros inferiores e os órgãos genitais externos do homem e da mulher (escroto, pénis, grandes e pequenos lábios vulvares) são lugares de eleição para o seu desenvolvimento. No homem, a elefantíase genital raríssimas vezes se encontra limitada ao pénis. O escroto e o pénis são, em regra, interessados simultâneamente. Se, como sucede várias vezes, o processo mórbido começa pelo prepúcio, o resto do aparelho genital externo é invadido, a pouco e pouco, e, por fim, predominam quási sempre as lesões escrotais.

Em 113 casos de elefantíase genital que, durante sete anos, foram operados no hospital da Escola Mé-

dica de Calcutta, apenas três doentes se apresentavam com lesões exclusivamente prepuciais e um com lesões exclusivamente penianas. Nos 109 casos restantes, a elefantíase ocupava o pénis e o escroto.

Em regra, as lesões escrotais são, como dissemos, predominantes. Isolada ou associada a lesões idênticas do escroto, a elefantíase do pénis consiste num aumento considerável da espessura do invólucro tegumentar e do tecido celular subcutâneo, produzido por um edema inflamatório, duro, crónico e quási sempre de origem linfangítica.

O órgão da cópula encontra-se geralmente bastante deformado e adquire, por vezes, dimensões tão grandes que a sua introdução na cavidade vaginal torna-se absolutamente impossível. Garnier diz que já se têm visto casos em que o pénis atinge o volume do corpo de uma criança. A hipertrofia da pele determina, muitas vezes, por compressão, um certo grau de atrofia dos corpos erécteis e da glande.

As causas da elefantíase dos órgãos genitais são variadas.

A elefantíase dos países tropicais é quási sempre o resultado de linfangites filarianas ou de simples obliterações dos linfáticos por filarias adultas e pelos seus embriões. A elefantíase dos países temperados resulta geralmente de angioleucites banais crónicas e repetidas ou é a conseqüência de erisipelas sucessivas que evolucionam para a cronicidade, dando origem a dermites fibrosas hipertróficas e a endolinfangites obliterantes.

As lesões dos gânglios inguinais desempenham também um papel importante, como tivemos ocasião de ver no capítulo das lesões vasculares (linfangiectasias). Quando a obstrução dos linfáticos é completa ou quási completa, a linfa infiltra-se em grande quantidade na espessura da pele e do tecido celular subcutâneo, contribuindo para a formação de uma lesão anatómica especial que FUCHS (1) designa sob o nome de *paquidermia lactifluente*.

4 — Induração plástica dos corpos cavernosos

A induração plástica dos corpos cavernosos é uma doença caracterizada pela presença de nodosidades de consistência dura (2), únicas ou múltiplas, situadas debaixo da albugínea ou na sua espessura e quási sempre sôbre a face dorsal, na vizinhança do septo.

Estas nodosidades são conhecidas por diversos nomes: *concreções plásticas, concreções fibro-plásticas, nodos, gânglios dos corpos cavernosos,* etc. Apresentam-se geralmente sob a forma de placas arredondadas ou alongadas, paralelas ao eixo do pénis, sem saliência apreciável, de superfície lisa, de bordos nitidamente limitados e de espessura variável.

Não aderem à pele, mas aderem intimamente aos corpos cavernosos subjacentes. Algumas vezes, fazem lembrar um engaste de um anel, mas, quando

(1) Citado por COÏNE, *obr. cit.*

(2) DEMARQUAY fala em nodosidades moles, mas a maior parte dos autores declaram que só observaram nodosidades de consistência dura, às vezes quási petrea.

se desenvolvem na espessura do septo pectiniforme, revestem quási sempre, segundo TUFFIER, a forma de uma cunha cuja base corresponde aos vasos dorsais e cujo vértice penetra entre os dois corpos cavernosos, como o corpo de HIGHMORE penetra no testículo.

O número e as dimensões destas nodosidades são variáveis. A maior parte das vezes, encontra-se apenas uma, de pequenas dimensões ou, pelo contrário, tão grande que forma sôbre a face dorsal do pénis uma verdadeira couraça de consistência dura, mas, em certos casos, observam-se várias, distribuídas irregularmente ou dispostas em rosário.

Duras, imóveis e deformantes, as concreções fibro-plásticas do pénis constituem um obstáculo mecânico e doloroso para as funções genitais (erecção, coito, ejaculação) e, muitas vezes, a própria micção é também dificultada.

Durante a erecção, obrigam o órgão a descrever uma curva cuja concavidade corresponde à sede da lesão e, quando há vários nodos mais ou menos afastados uns das outros, o pénis toma uma configuração irregular.

Nestas condições, o coito, além de ser doloroso, torna-se muito difícil ou mesmo impossível.

Constituídos essencialmente por tecido fibroso no meio do qual se encontram algumas ilhotas de células conjuntivas embrionárias e de fibroblastes, os nodos dos corpos cavernosos apresentam-se em circunstâncias tão variadas que a sua etiologia está longe de ser completamente esclarecida.

RICORD considêrou-os como variedades especiais

de flebites plásticas e NÉLATON como o resultado da organização de derrames sanguíneos consecutivos a rupturas do tecido cavernoso. VERNEUIL, MARCHAL DE CALVI e DUPLOUY acusaram a diabetes e o reumatismo. KIRBY, PAGET, CAMERON e outros incriminaram a gota e a sífilis. Em trinta e cinco descrições de induração plástica dos corpos cavernosos, TUFFIER encontrou vinte e seis em que os antecedentes pessoais dos doentes se encontravam mencionados e notou que quinze dêsses doentes eram gotosos e onze eram diabéticos.

LEGUEU et PAPIN e muitos autores ingleses consideram a doença de que nos ocupamos como um processo de esclerose artritica e senil. A influência da idade sôbre o desenvolvimento das nodosidades fibro-plásticas dos corpos cavernosos é incontestável. Estas formações observam-se geralmente em indivíduos velhos e manifestam-se, quási sempre, depois dos cincoenta ou dos sessenta anos.

TUFFIER observou um caso num homem de vinte e seis anos, mas os exemplos dêste género são excepcionais.

A sua evolução é muito lenta e, por vezes, o seu crescimento estaciona sem causa aparente.

As concreções fibro-plásticas essenciais, distinguem-se bem das gomas sifilíticas, das nodosidades de origem blenorrágica, das cicatrizes de lesões traumáticas, dos nódulos cancerosos, etc. O diagnóstico estabelece-se, com efeito, fàcilmente pelos comemorativos e pelo exame do doente.

5 — Penites crónicas ossificantes

As penites ossificantes são muito raras e as produções ósseas que as caracterizam limitam-se quási sempre ao septo pectiniforme. Os corpos cavernosos e o corpo esponjoso da uretra poucas vezes se encontram ossificados.

A designação de septites ossificantes parece-nos, portanto, preferível.

VOELKER apresenta, no *Nouveau Dictionnaire de Médecine et de Chirurgie Pratiques,* tômo XXVI, artigo *Pénis,* um desenho, em tamanho natural, de um pénis com uma ossificação do septo pectiniforme, que foi amputado a um indivíduo de cincoenta anos e conservado no Museu de Anatomia Patológica de Viena com o número 2.542.

A produção óssea é bifurcada na parte posterior e mede aproximadamente seis centímetros de comprimento.

MAC CLELLAN (1) observou um homem de cincoenta e dois anos, cujo pénis formava uma curva de concavidade superior e apresentava, na sua parte central ou axial, um osso que se estendia desde a base da glande até à parte posterior do corpo esponjoso. As erécções eram difíceis e dolorosas e o coito tornou-se absolutamente impossível. Afim de diminuir a curvatura do órgão e facilitar as micções, MAC CLELLAN fracturou o osso, mas, passado pouco tempo, o doente encontrava-se no mesmo estado. Resolveu então extrair toda a massa óssea e obteve um resul-

(1) *Nouveau Journal des Sciences Médicales*, 1828.

tado esplêndido. VELPEAU (1) observou também dois casos de ossificação parcial do pénis, mas recusou-se a intervir cirùrgicamente.

As lesões de ossificação do pénis observam-se quási sempre em indivíduos velhos. Quando surgem na idade viril, o que é excepcional, o coito é geralmente difícil e bastante doloroso, tanto para o homem como para a mulher.

Nas *Éphémérides des curieux de la nature* (1687), encontra-se a história de um homem cujo pénis, quási completamente ossificado, apresentava uma consistência tão dura que a sua mulher sofria dores muito violentas durante o coito.

C) Doenças venéreas

De todas as lesões inflamatórias do pénis, as doenças venéreas são as mais freqüentes e também as mais importantes, quer sob o ponto de vista anátomo-patológico e clínico, quer sob o ponto de vista social. O homem paga-lhes um pesado tributo e, num grande número de casos, começa a pagar os seus impostos em plena adolescência ou até nos últimos anos da sua infância. Durante a nossa freqüência escolar, tivemos ocasião de observar, na Clínica Urológica da Faculdade de Medicina da Universidade de Coimbra, vários casos de cancros sifilíticos, de cancros moles e de blenorragias, em rapazes de onze, de dez e até de nove anos.

(1) *Médecine opératoire*, tômo IV, 1859.

Nos adultos, a freqüência destas doenças é verdadeiramente assustadora, como se pode avaliar não só pelo grande número de casos que se encontram nos hospitais, mas ainda pela enorme quantidade de doentes que recebem os seus curativos em consultórios médicos.

Pouco escreveremos sôbre doenças venéreas porque êste assunto é tão vasto e tão complexo que não pode ser tratado convenientemente num capítulo de uma tese em que se estuda a anatomia, a fisiologia e a patologia do pénis, reünindo e apreciando generalidades que se encontram mais ou menos dispersas. Em matéria de doenças venéreas, encontra-se assunto não só para uma tese, mas para algumas dezenas de teses diferentes e volumosas. Pouco se pode dizer em meia dúzia de linhas e por isso limitar-nos-hemos a pouco mais do que mencionar algumas destas doenças.

1 — Blenorragia

A blenorragia é uma doença infecciosa, extremamente freqüente, produzida pelo gonococo de Neisser. No homem, manifesta-se principalmente sob a forma de uretrites e, mais raras vezes, sob a forma de balano-postites. Apesar de a mucosa balano-prepucial estar muito mais exposta ao contágio que a mucosa da uretra, as balano-postites blenorrágicas são menos freqüentes do que as uretrites, porque o revestimento epitelial da primeira destas duas mucosas é mais espesso, mais resistente e mais fácil de desin-

fectar do que o da segunda. As uretrites blenorrágicas podem ser *agudas* ou *crónicas*. As primeiras têm geralmente uma sintomatologia aparatosa (corrimento uretral abundante, prurido e rubor do meato, rubor e tumefacção da glande ou do prepúcio, lesões de linfangite(1), dôr expontânea e ardor provocado pela micção, erecções nocturnas freqüentes e dolorosas, ejaculações também dolorosas, micções difíceis, encurvação do pénis para baixo, etc.); as segundas apresentam quási sempre uma sintomatologia ligeira (gota militar ou gota matinal, ardor provocado pela passagem da urina através da uretra, micções freqüentes, erecções e ejaculações ligeiramente dolorosas, perdas seminais, urinas turvas e com filamentos, etc.) e, por isso, não preocupam tanto os doentes como as primeiras.

As peri-uretrites difusas (flegmões peri-uretrais) ou circunscritas (abcessos urinosos) são complicações freqüentes da blenorragia crónica.

2 — Cancros moles

Vulgarmente conhecidos pelo nome de *cavalos*, os cancros moles, cancros simples ou ulceras moles, são lesões de origem venerea produzidas pelo estrepto-bacilo de Unna-Ducrey. Em geral, surgem dois ou três dias depois do coito em que se transmite da mulher ao homem a matéria infectante.

Desenvolvem-se principalmente na face mucosa

(1) Os caracteres anátomo-patológicos da linfangite blenorrágica são idênticos aos da linfangite simples.

do prepúcio, no sulco balano-prepucial ou sôbre a glande, na vizinhança do freio, mas, muitas vezes, encontram-se sôbre o invólucro cutâneo do corpo do pénis ou sôbre a face externa da prega prepucial. Apresentam-se sob a forma de úlceras mais ou menos arredondadas, de bordos irregulares, denteados, talhados a pique e deslocados. O fundo, acinzentado ou avermelhado, desigual e irregular, encontra-se geralmente coberto de tecido necrosado e de pús com alguns bacilos de Ducrey. A base apresenta ordinàriamente uma consistência mole. A infiltração leucocitária que se produz em tôrno destas perdas de substância é, em regra, pouco extensa.

Levados pelos vasos linfáticos aos gânglios inguinais, os bacilos de Ducrey produzem, quási sempre, uma adenopatia aguda mono-ganglionar que geralmente amolece e supura no prazo de poucos dias (bubão inguinal).

Algumas vezes, aparecem também, sôbre o dorso do pénis, várias faixas vermelhas de linfangite troncular, que se dirigem para uma ou para duas regiões inguinais. O órgão adquire uma côr vermelha difusa, aumenta de volume e é a sede de dôres expontâneas, agudas. Pela palpação, nota-se que, debaixo das faixas vermelhas a que acabamos de nos referir, existem cordões duros, resistentes, dolorosos à pressão e semeados de nodosidades que se dispõem como as contas de um rosário, desde a lesão primitiva até à raiz do pénis (linfangite em rosário).

Esta linfangite pode terminar por resolução *(res-*

titutio ad integrum) ou por supuração. Segundo Ricord, em 45 por cento dos casos, a angioleucite determinada pelo bacilo de Ducrey supura. As nodosidades transformam-se em pequenos abcessos que abrem expontaneamente, se, antes disso, os não incisamos. Formam-se assim, ao longo do pénis, várias úlceras idênticas à lesão inicial, tanto sob o ponto de vista da sua evolução e dos seus carácteres anátomo-patológicos como sob o ponto de vista da inoculabilidade dos seus produtos.

3 — Sífilis

Acidentes primários. — O *cancro sifilítico* começa geralmente por uma pequena pápula avermelhada, luzidia e de consistência dura, que, em poucos dias, se transforma numa ulceração superficial, de forma mais ou menos circular ou ovalar, de superfície lisa e de bordos muito nítidos. Esta ulceração repousa sôbre uma base dura que nos dá a sensação táctil de uma rodela de cartão ou de um nódulo de tecido cartilagíneo. O seu aspecto histológico distingue-se fàcilmente do da úlcera mole pela infiltração linfocitária que é muito mais extensa e muito mais profunda. A corôa da glande, o freio, a face interna do prepúcio, os lábios do meato urinário, a fossa navicular, etc., são os lugares de predilecção do sifiloma primitivo,

Algumas vezes, o seu aspecto macroscópico afasta-se consideràvelmente do tipo habitual a que acima nos referimos, o que pode dar lugar a grandes difi-

culdades de diagnóstico. Assim, além de cancros múltiplos, puros ou mixtos, podemos observar um cancro muito grande *(cancro gigante)* ou muito pequeno *(cancro anão)*; um cancro profundamente excavado e cupuliforme (cancro *ulceroso* e *terebrante*); um cancro muito saliente sôbre os tecidos vizinhos *(cancro hipertrófico)* ou, pelo contrário, reduzido a uma simples fissura *(cancro fissurário)*, a uma ligeira erosão de base pouco dura *(cancro erosivo)*; etc.

Os gânglios inguinais que recebem os vasos linfáticos da região infectada aumentam de volume e de consistência, mas são pouco dolorosos à pressão e poucas vezes apresentam lesões de empastamento periférico.

A adenopatia sifilítica é característica: o gânglio atingido em primeiro lugar está rodeado de uma pléiade de gânglios mais pequenos. Em geral, quando não existem fenómenos de infecção secundária, nenhum dêsses gânglios supura.

Em certos casos, desenvolvem-se lesões de linfangite entre o cancro e os gânglios inguinais atingidos.

Segundo Bassereau, a linfangite sifilítica do pénis observa-se em vinte por cento dos casos de cancros duros da glande ou do prepúcio. Em oitenta por cento dos casos, não existem fenómenos de linfangite ou esta, em virtude da sua indolência e da ausência de fenómenos locais característicos, não é notada pelo doente nem pelo médico.

A maior parte das vezes, a dôr, a tumefacção e o rubor da pele não se manifestam, com efeito, tão intensamente como nas outras variedades de linfangi-

tes e, por conseqüência, uma angioleucite ligeira pode evolucionar sem incomodar o doente nem despertar a atenção do médico.

Todavia, num grande número de casos, o tecido celular subcutâneo ou sub-mucoso apresenta, na vizinhança dos cordões linfáticos inflamados, uma infiltração edematosa e linfocitária mais ou menos pronunciada e o diagnóstico de linfangite impõe-se.

Algumas vezes, os cordões linfáticos são regulares e bem calibrados, mas, na maioria dos casos, apresentam numerosas nodosidades, de forma mais ou menos olivar, separadas umas das outras por intervalos aproximadamente iguais (linfangite em rosário).

A linfangite sifilítica termina geralmente por resolução, mas Rollet, Follin, Vacca, Ricord, Bassereau, Lancereaux e outros autores, citam vários exemplos de supuração. É de supor que, nos casos observados por estes clínicos, houvesse infecções secundárias.

Acidentes secundários. — As *roséolas*, as *pápulas* e as *placas mucosas*, que caracterizam o período secundário das infecções sifilíticas, desenvolvem-se, algumas vezes, sôbre o pénis ao mesmo tempo que se manifestam noutras regiões do organismo. Nenhuma destas lesões oferece qualquer particularidade interessante e absolutamente especial, quer sob o ponto de vista anátomo-patológico, quer sob o ponto de vista clínico. Os quatro tipos de placas mucosas que Fournier distingue *(tipo erosivo, tipo*

ulceroso, tipo pápulo-erosivo e *tipo hipertrófico* ou *vegetante)* apresentam, sôbre a glande e sôbre a face interna do prepúcio, o mesmo aspecto que em qualquer outra mucosa.

Acidentes terciários. — Fournier divide as lesões sifilíticas do período terciário em *sifilides tuberculosas* ou *tuberculo-ulcerosas* e *sifilides gomosas*.

As sifilides tuberculosas ou tuberculo-ulcerosas do pénis aparecem principalmente na face dorsal da glande e no sulco balano-prepucial. O seu número, a sua forma e as suas dimensões são variáveis. O seu aspecto varia também de um caso para outro, mas, em geral, não apresenta nenhum carácter absolutamente especial. As sifilides gomosas desenvolvem-se sôbre a glande, sôbre as paredes da uretra ou no tecido celular do corpo do pénis e evolucionam também como nos outros departamentos do organismo.

D) Gangrena (1)

A gangrena do pénis pode ser *parcial* ou *total*. A gangrena parcial interessa, por ordem de freqüência, o prepúcio, a glande, o invólucro cutâneo do corpo do pénis, o corpo esponjoso da uretra e, finalmente, os corpos cavernosos.

(1) Descrevemos neste lugar a gangrena, não como inflamação especial, mas sim como terminação comum de vários estados inflamatórios diferentes e como complicação freqüente não só de lesões traumáticas, mas ainda de lesões vasculares e de circulação.

A gangrena total ocupa, simultâneamente, os corpos erécteis e o sistema envolvente. A gangrena parcial pode ser *superficial* ou *profunda*.

A primeira interessa exclusivamente o sistema envolvente do pénis e estende-se, sobretudo, em superfície. A segunda ocupa os corpos cavernosos ou o corpo esponjoso da uretra e determina, em regra, uma grande perda de substância.

1 — Etiologia

As causas da gangrena do pénis podem ser locais ou gerais.

a) *Causas locais.* — Balano-postites; herpes; penites; linfangites; cancros fagedénicos, moles ou sifilíticos; fimose; parafimose inflamatória; estrangulação por corpos estranhos; traumatismos violentos (contusões e, sobretudo, feridas profundas); cálculos ou corpos estranhos encravados na uretra; lesões de circulação (embolias); lesões vasculares (ateroma), etc.

b) *Causas gerais.* — Varíola (Rostan); escarlatina; febre tifóide (Marc Boyer, Leder); erisipela; certas intoxicações, tais como o ergotismo, o cantaridismo (Cabrol, Boyer) e o alcoolismo (Fournier, Jalaguier, Gosselin, Lallemand); febres palustres (Schtschastny, Petit, Verneuil, Gautier, Henrot, Marc Boyer); diabetes (Marchal de Calvi, Beauvais), etc.

As intoxicações e um grande número de doenças gerais que muitos autores apresentam como causas de gangrena do pénis não são mais do que factores

adjuvantes que complicam a evolução de lesões locais insignificantes e, por vezes, quási imperceptíveis.

MASSARY publicou, na *Presse Médicale* de 6 de Julho de 1921, um caso de gangrena do pénis consecutiva a uma gangrena muito grave da faringe, mas êste autor não apresenta nenhum facto que demonstre uma relação de causa para efeito entre as duas doenças.

2 — Caracteres anátomo-patológicos e clínicos

A gangrena do pénis é quási sempre de tipo húmido, mas na literatura médica encontram-se vários exemplos de escaras sêcas, duras e de contornos bem limitados. Como dissemos no capítulo das lesões vasculares, RECLUS observou um caso muito interessante de gangrena sêca da glande num velho com ateroma das artérias dorsais do pénis.

Tumefacção pronunciada e côr violácea da pele, diminuïção da sensibilidade e formação de flictenas são, geralmente, os primeiros sintomas da gangrena húmida superficial.

A pouco e pouco, a pele toma uma côr violácea escura, enegrece e entra em esfacelo. As flictenas rompem-se, dando origem a ulcerações superficiais mais ou menos extensas.

As escaras apresentam, geralmente, uma côr negra pronunciada, mas alguns autores (MAURIAC, JALAGUIER, FOURNIER, QUESNAY, etc.) observaram vários casos de escaras amarelas (côr de banana) e até bran-

cas como falsas membranas ou como placas leitosas. Esta variedade de gangrena, quási sempre de origem angioleucítica, é conhecida pelo nome de gangrena branca ou gangrena de QUESNAY. O número e as dimensões das escaras variam consideràvelmente de um caso para outro. Quando se formam sôbre o prepúcio, êste pode ser sòmente perfurado ou, pelo contrário, completamente destruído.

Em quatro indivíduos cujos pénis se encontravam infectados por bacilos de DUCREY, por treponemas e por perfringens, BLOCH et SCHULMANN (1) observaram quatro tipos diferentes de gangrena do prepúcio: placa gangrenosa simples, perfuração do prepúcio, circuncisão expontânea incompleta, circuncisão expontânea completa.

MILIANT et MOUQUIN (2) observaram também um caso interessante de gangrena do prepúcio com perfuração, num indivíduo que apresentava lesões inflamatórias penianas produzidas por estreptococos e por micro-organismos fuso-espirilares. Êste homem tinha uma fimose congénita e apresentava um edema muito pronunciado em todo o comprimento do pénis. A glande passou através do orifício resultante da queda da escara e os fenómenos gerais, que eram muito acentuados, atenuaram-se ràpidamente.

A gangrena dos corpos erécteis é, geralmente, uma complicação de abcessos ou de flegmões urinosos penianos (3). A sua sintomatologia pouco difere da

(1) *Presse Médicale* de 18 de Fevereiro de 1920.
(2) *Idem*, de 24 de Novembro de 1920.
(3) Segundo MINET (*Presse Médicale* de 30 de Outubro de 1920) a

que caracteriza estas duas doenças. Quando muito, devemos mencionar os fenómenos de pseudo-priapismo, as septicémias e as pioemias que são relativamente freqüentes.

3 — Evolução e prognóstico

Na evolução da gangrena húmida distinguem-se, geralmente, três períodos:

a) *período inicial* (período inflamatório ou flegmásico;

b) *período de estado* (período de mortificação ou período das escaras);

c) *período final* (período de eliminação dos tecidos necrosados.

O prognóstico é muito variável. Geralmente favorável quando a gangrena é superficial, êle deve ser reservado quando o processo mórbido interessa as partes profundas.

Neste caso, além das hemorragias abundantes e das fístulas uretrais que surgem freqüentemente quando as escaras se destacam, o médico deve contar ainda com as deformações cicatriciais que podem prejudicar bastante a erecção e impedir o coito.

A variedade mais importante de gangrena do pénis é a descrita por LALLEMAND, em 1884, sob o nome

gangrena do corpo esponjoso, consecutiva a flegmões ou a abcessos peri-uretrais, é favorecida pelas coagulações sanguíneas na espessura do invólucro fibroso.

de *gangrena fulminante expontânea dos órgãos génitais do homem* (1).

É produzida, geralmente, por estreptococos que penetram nos tecidos através de uma pequena e, muitas vezes, imperceptível solução de continüidade da pele ou da mucosa balano-prepucial. Quási sempre superficial, esta variedade de gangrena apresenta-se freqüentemente sob a forma de uma ou mais placas de necrose, isoladas ou confluentes, situadas sôbre a glande, sôbre o prepúcio ou sôbre a pele do corpo do pénis. O que a caracteriza é a sua evolução rápida, a sua expontaneidade aparente e a intensidade dos seus sintomas gerais (febre, taquicardia, náuseas, vómitos, língua sêca, cefalalgia, delírio, prostração, adinamia, etc.).

Rubor, tumefacção edematosa do pénis, sensação de queimadura, formação de um ou mais focos de necrose, lesões de linfangite, etc., são os sintomas locais mais importantes e mais freqüentes.

Apesar do seu grande aparato sintomático, a mortalidade da gangrena fulminante expontânea dos órgãos genitais é geralmente pequena, mas a senilidade, o enfraquecimento geral e a decadência orgânica tornam o prognóstico imediato um pouco reservado. A bronco-pneumonia é uma complicação freqüente.

(1) Não se deve confundir a gangrena fulminante expontânea dos órgãos genitais externos, que é geralmente superficial, com a gangrena massiça fulminante dos corpos erécteis, que é profunda e quási sempre consecutiva a uma infecção peri-uretral ou prostática.

CAPÍTULO IV

Lesões neoplásicas

A) Lipomas, fibromas e mixomas

1 — Lipomas

Os lipomas do pénis desenvolvem-se geralmente na espessura da túnica celular e apresentam-se quási sempre sob a forma de pequenos tumores circunscritos (1), capsulados, moles ou de consistência pastosa, móveis e sem aderências à pele nem aos tecidos subjacentes. São constituídos por lóbulos de células adiposas separados uns dos outros por septos de tecido conjuntivo, na espessura dos quais se observam alguns vasos sangüíneos e linfáticos que se ramificam e que se anastomosam, formando redes de malhas geralmente largas. Os lipomas são neoplasmas benignos, isto é, não produzem caquexia, não se generalizam nem recidivam.

2 — Fibromas

Os fibromas são também neoplasmas benignos constituídos por feixes de fibras conjuntivas que se

(1) Os lipomas difusos do pénis são excepcionais.

entrecruzam em todos os sentidos ou que se dispõem concêntricamente em tôrno de centros múltiplos.

Os fibromas do pénis apresentam-se geralmente sob a forma de pequenos tumores arredondados, duros, capsulados e móveis. São brancos ou levemente nacarados e gritam ao corte. A maior parte das vezes, desenvolvem-se no tecido celular sub-cutâneo ou na espessura da derme, mas podem aparecer também na túnica elástica, na albugínea, no septo pectiniforme, nas trabéculas do tecido eréctil ou na derme da mucosa da uretra. Neste último caso, são quási sempre pediculados.

3 — Mixomas

Os mixomas desenvolvem-se quási sempre no tecido celular sub-cutâneo do corpo do pénis ou na espessura da prega prepucial e apresentam-se sob a forma de tumores moles, capsulados, umas vezes sesseis, outras vezes pediculados. São neoplasmas benignos constituídos por tecido mucoso de nova formação.

B) Miomas, condromas, osteomas, nevromas, angiomas e linfangiomas

1 — Miomas, condromas, osteomas e nevromas

Os miomas do pénis, isto é, os neoplasmas constituídos por tecido muscular liso *(leiomiomas)* ou estriado *(rabdomiomas)* são excepcionais. As fibras

musculares lisas do dartos peniano, dos vasos e das trabéculas dos órgãos erécteis podem dar origem a leiomiomas, mas os autores clássicos limitam-se a mencionar esta variedade de neoplasmas e os casos que se encontram descritos nas revistas médicas são quási todos de fibromiomas desenvolvidos na espessura da túnica muscular da uretra. Também não são muito mais freqüentes os condromas, os osteomas e os nevromas, isto é, os tumores constituídos, respectivamente, por tecido cartilagíneo, por tecido ósseo e por fibras nervosas de nova formação.

Os condromas e os osteomas desenvolvem-se principalmente no septo pectiniforme e são quási sempre de pequenas dimensões. Os nevromas desenvolvem-se geralmente na espessura dos invólucros e coexistem freqüentemente com o sindroma da neurofibromatose generalizada.

2 — Angiomas

Os angiomas são neoplasmas constituídos por vasos sanguíneos de nova formação, dilatados, flexuosos, moniliformes, enrolados em espiral ou em saca-rôlhas e anastomosados. Dividem-se em *angiomas simples* e *angiomas cavernosos*. Os primeiros são ordinàriamente planiformes ou pouco salientes, apresentam uma côr avermelhada ou violácea e dão-nos a sensação táctil de uma massa de vermes entrelaçados; os segundos apresentam-se, a maior parte das vezes, sob a forma de massas circunscritas, moles e capsuladas. Os angiomas do pénis são geral-

mente angiomas simples e desenvolvem-se quási sempre na espessura dos invólucros. Os angiomas da uretra dão origem a uretrorragias freqüentes.

3 — Linfangiomas

Os linfangiomas do pénis, isto é, os neoplasmas constituídos por vasos linfáticos de nova formação poucas vezes se observam. Dividem-se também em dois grupos principais: *linfangiomas simples* e *linfangiomas cavernosos*. Os primeiros são quási sempre superficiais e apresentam-se sob a forma de tumores moles, depressiveis, de contornos mal limitados, aderentes ao invólucro tegumentar ou, pelo contrário, completamente livres; os segundos resultam de uma transformação dos primeiros e desenvolvem-se, álgumas vezes, em pleno tecido eréctil ou nas camadas profundas do sistema envolvente.

C) Sarcomas

Os sarcomas são neoplasmas malignos constituídos por tecido conjuntivo embrionário dotado de grande poder angiogénico. Distinguem-se, sob o ponto de vista histológico, cinco variedades principais: sarcomas *globo-celulares*, sarcomas *fuso-celulares*, sarcomas de *células polimorfas*, sarcomas *giganto-celulares* e sarcomas *melânicos*. Os sarcomas do pénis desenvolvem-se em qualquer parte do órgão (uretra, corpos cavernosos, glande, prepúcio,

etc.) e são geralmente globo-celulares, fuso-celulares ou de células polimorfas.

Os sarcomas giganto-celulares (sarcomas de mieloplaxes) e os sarcomas melânicos do aparelho da cópula são excepcionais.

Os sarcomas globo-celulares desenvolvem-se e generalizam-se muito ràpidamente. PODRAZKI observou um caso em que o neoplasma matou o indivíduo no prazo de um ano por caquexia e por intoxicação do organismo.

ZIELEWICZ, BATISFALVI e outros cirurgiões tiveram também ocasião de observar vários casos de sarcomas do pénis de evolução muito rápida.

Em Abril de 1913, entrou para o Hospital da Universidade de Coimbra um homem de setenta e dois anos, natural de Figueiró dos Vinhos, que apresentava, na face interna da parte dorsal do prepúcio, um sarcoma, do tamanho de uma amêndoa, que se tinha desenvolvido em pouco mais de um mês (1).

O pénis foi amputado pela parte média e a análise histológica mostrou que se tratava de um sarcoma de pequenas células redondas.

Em geral, as outras variedades de neoplasmas malignos não se desenvolvem tão ràpidamente.

A idade dos doentes é variável. Os sarcomas aparecem, a maior parte das vezes, em indivíduos novos, mas acabamos de nos referir a um caso de sarcoma do pénis observado num idivíduo de setenta

(1) Arquivos inéditos da 2.ª Clínica Cirúrgica, 1913, doente n.º 92.

e dois anos e na literatura médica encontram-se muitos exemplos semelhantes. O doente observado por PODRAZKI tinha cincoenta anos.

D) Adenomas e carcinomas

1 — Adenomas

Os adenomas do pénis, isto é, os neoplasmas constituídos por uma hiperplasia simples e circunscrita de tecido glandular, podem ter a sua sede em qualquer ponto do invólucro tegumentar (adenomas sebáceos, adenomas sudoríparos), mas, a maior parte das vezes, desenvolvem-se na espessura das paredes da uretra, à custa das glândulas de LITTRE.

São neoplasmas benignos, arredondados, móveis e geralmente pequenos. Os adenomas superficiais não prejudicam as funções do órgão emquanto são pequenos; os adenomas profundos, isto é, os adenomas que se encontram situados na espessura do corpo esponjoso da uretra, dificultam a saída do esperma e da urina.

2 — Carcinomas

Os carcinomas são neoplasmas epiteliais de origem glandular caracterizados essencialmente pela formação de ninhos ou alvéolos de células volumosas, de contôrnos mais ou menos poligonais, com disposição recíproca desordenada e com núcleos em via de divisão activa.

Os cancros epiteliais do pénis são geralmente epiteliomas de revestimento. Os carcinomas são pouco frequentes e raríssimas vezes se desenvolvem na espessura do invólucro tegumentar, à custa das células epiteliais das glânnulas sebáceas ou das glândulas sudoríparas. Geralmente, formam-se na espessura da mucosa da uretra, onde têm como ponto de partida o epitélio das glândulas de LITTRE, e apresentam-se sob a forma de tumores ulcerados, difusos, mal limitados, que se infiltram na espessura do corpo esponjoso e dos corpos cavernosos e que se propagam por via linfática aos gânglios inguinais e aos gânglios pélvicos.

A sua evolução é rápida e as perturbações urinárias são freqüentes e precoces.

E) Quistos

Os quistos do pénis dividem-se em seis grupos:

a) quistos resultantes da evolução anormal de um tecido glandular (*quistos de neoformação* ou *quistos « néogènes » de* BROCA);

b) quistos resultantes de inclusões embrionárias (*quistos mucóides* e *quistos dermóides*);

c) quistos de origem traumática (*quistos epidermóides* ou *por inclusão epidérmica*);

d) *quistos parasitários*;

e) *quistos serosos congénitos* (1);

(1) Muitas das formações a que damos a designação de quistos serosos congénitos são linfangiomas quistícos.

f) *quistos de retenção e dilatação glandular* ou *quistos «progènes» de* BROCA.

As cinco primeiras variedades de quistos são muitíssimo raras.

Na literatura médica encontra-se, com efeito, um pequeno número de observações e são quási todas de quistos mucóides e de quistos dermóides do rafe peniano ou da face inferior do prepúcio (1).

Pelo contrário, os quistos sebáceos observam-se muitas vezes e apresentam-se geralmente sob a forma de tumores mais ou menos arredondados, moles, flutuantes e de contôrnos regulares, situados no tecido celular sub-cutâneo *(quistos infra-dérmicos)* ou na espessura da derme *(quistos intra-dérmicos)*. A maior parte das vezes, desenvolvem-se na espessura do prepúcio, entre os folhetos cutâneo e mucoso; mas, em certos casos, encontram-se no tecido celular sub-cutâneo do corpo do pénis (FOCHIER). A parede é formada por uma cápsula de tecido conjuntivo, revestida interiormente por um epitélio estratificado; o conteúdo apresenta uma consistência sólida, semi-sólida ou líquida e é

(1) Os quistos mucóides e os quistos dermóides do pénis são geralmente pequenos e não apresentam nenhuma particularidade anátomo-patológica absolutamente especial, mas infectam-se fàcilmente porque são superficiais e, sobretudo, porque os atritos do coito abrem a porta aos agentes das doenças venéreas.

PAYENNEVILLE comunicou ao Congresso de Urologia de 1919 um caso de quisto dermóide do rafe peniano, que se encontrava invadido por gonococos (*Journal d'Urologie*, 1922, tômo XI, n.º 3).

constituído por substância sebácea com muitas células epiteliais em degenerescência gordurosa ou grânulo-gordurosa.

A forma, o número e as dimensões dos quistos sebáceos do pénis variam muito de um caso para outro. CRUVEILHIER (1) observou um que tinha a forma e as dimensões de um ovo de galinha, e FANO (2) examinou uma criança de dois anos, cujo prepúcio se encontrava semeado de quistos sebáceos, uns do tamanho de ervilhas, outros pequenos como grãos de painço. Uma criança de tres anos observada também por FANO apresentava sòmente um quisto intra-prepucial, pequeno, arredondado e móvel.

F) Papilomas

Papilomas são neoplasmas benignos que se desenvolvem sôbre a pele ou sôbre as mucosas dermo-papilares e que resultam de uma hipertrofia e de uma neoformação de papilas. São hiperplasias exuberantes e verrugosas que interessam ao mesmo tempo o epitélio e a derme ou córion dos aparelhos papilares (3) e em que os elementos conjuntivos, vasculares e epiteliais entram numa proporção sensivelmente igual.

(1) CRUVEILHIER, *Traité d'Anatomie Pathologique*, tômo III.

(2) *Gazette des Hôpitaux*, 1867.

(3) As papilas compõem-se de duas partes: uma parte central (eixo conjuntivo-vascular, derme ou córion) constituída por tecido conjuntivo adulto com numerosos vasos sanguíneos e uma parte periférica (revestimento epitelial) formada por um epitélio pavimentoso estratificado.

Em certos casos, nota-se uma certa desproporção entre o desenvolvimento destas diferentes partes, mas a diferença é geralmente pouco pronunciada. Umas vezes, é a hiperplasia epitelial que predomina ligeiramente sôbre as neoformações vasculares e conjuntivas; outras vezes, observa-se precisamente o contrário, isto é, uma produção maior de elementos conjuntivos e de formações vasculares do que de células epiteliais. Nestas circunstâncias, os papilomas aproximam-se muito dos fibromas moles pediculados e dos polipos mucosos com estroma fibro-mixomatoso, tanto pelo seu aspecto como pela sua estrutura.

Rokitansky, Virchow, Hebra, Rindfleisch, Robin, Lanceraux e outros anátomo-patologistas, admitindo que a lesão inicial e predominante era a hiperplasia do tecido conjuntivo das papilas, consideravam os papilomas como tumores conjuntivos e davam-lhes o nome de fibromas papilares ou fibro-papilomas. Förster, baseado sôbre a existência de uma grande quantidade de vasos de nova formação, considerou-os como tumores vasculares e deu-lhes a designação de angiomas papilares.

Hoje, todos os anátomo-patologistas declaram que os fenómenos de hiperplasia se observam em toda a espessura das papilas e consideram os papilomas como produções, ao mesmo tempo, conjuntivas, vasculares e epiteliais.

Cornil e Ranvier (1) descrevem-os, juntamente

(1) Cornil et Ranvier, *Manuel d'Histologie Pathologique*, tômo 1, Paris, 1901.

com os adenomas e com os quistos, num capítulo especial intitulado *tumores compostos*, mas parece-nos mais natural e mais lógico que sejam descritos, como fazem os autores alemães e a maioria dos autores franceses modernos, no capítulo dos neoplasmas epiteliais de revestimento, ao lado dos epteliomas pròpriamente ditos, porque a hiperplasia do epitélio que reveste as papilas é absolutamente constante e característica (1). É por esta hiperplasia que se distinguem os papilomas de certas variedades de polipos fibrosos ou fibro-angiomatosos.

O revestimento epitelial, aumentado de espessura, forma saliências e depressões, de dimensões variadas, e apresenta geralmente numerosos prolongamentos ou botões que penetram mais ou menos profundamente nas camadas subjacentes, ocupando os espaços inter-papilares e distendendo a membrana basal sem a romper. Estes botões podem ser tomados por lóbulos ou cordões de epitelioma, mas, em geral, os histo-patologistas estabelecem fàcilmente o diagnóstico pela integridade da membrana basal, pela ausência de infiltrações epiteliais ao nível da base das papilas, pela situação superficial do epitélio inter-papilar e pela ausência de fenómenos de atipismo celular individual ou de relação (2). Todas

(1) Ziegler (*Tratado de Anatomia Patológica*, tômo I, tradução francesa de G. Augier e Van Ermengem, Bruxelas, 1910) descreve-os no grupo dos tumores epiteliais, sob o nome de epiteliomas típicos de revestimento, mas, entre nós, a designação de *epiteliomas* não é prática nem corrente, posto que seja justificada sob o ponto de vista scientífico (vid. epiteliomas).

(2) Todavia, o diagnóstico diferencial entre um papiloma e um epi-

as camadas do revestimento epitelial se encontram aumentadas de espessura, mas a proliferação celular pode manifestar-se com maior actividade ao nível de uma delas. Umas vezes é a camada superficial (camada córnea, quando se trata da pele ou de uma mucosa com leucoplasia) que sofre um aumento maior de espessura (hiperqueratose); outras vezes é a camada granulosa que mais se hiperplasia (hipergranulose) ou são as células da camada mucosa de MALPIGHI que mais activamente proliferam (acantose).

Sob êste ponto de vista, podemos dividir os papilomas em dois grupos principais: *papilomas córneos* e *papilomas mucosos*. Os primeiros são caracterizados, essencialmente, por uma hiperprodução de células córneas; os segundos caracterizam-se por uma hiperplasia que interessa ao mesmo tempo o eixo conjuntivo-vascular das papilas e as camadas profundas (camada basal e camada de MALPIGHI) do

telioma pode ser bastante difícil porque estes elementos de que nos servimos para o estabelecer nem sempre se apresentam com uma nitidez perfeita e, além disso, observam-se freqüentemente lesões especiais de disqueratose ou degenerescencia córnea que alguns autores consideram como lesões pre-cancerosas.

Ao nível de certas mucosas, as camadas superficiais do epitélio sofrem, quási sempre, como na maioria dos epiteliomas, a evolução epidérmica (leucoplasia) e, muitas vezes, observam-se também, na espessura do corpo mucoso de MALPIGHI, produções córneas unicelulares ou pluricelulares que se não podem destacar porque estão separadas da periferia por elementos não queratinizados. As produções córneas constituídas por vários elementos celulares, uns queratinizados, outros em via de queratinização e obrigados a evolucionar concêntricamente, são conhecidas pelo nome de globos córneos ou globos epidérmicos.

Estas produções são muito mais freqüentes e muito mais numerosas nos epiteliomas pavimentosos do que nos papilomas.

seu revestimento epitelial. Vejamos ràpidamente os papilomas córneos e os papilomas mucosos do pénis.

1 — Papilomas córneos

a) Calos

Os calos do pénis são neoplasmas muitíssimo raros que se desenvolvem em qualquer ponto da superfície do órgão sob a influência de pressões repetidas ou de irritações mecânicas freqüentes. São caracterizados, essencialmente, por uma hiperprodução de células córneas que exercem pressão sôbre os eixos conjuntivo-vasculares das papilas.

Como conseqüência dessa pressão, a derme atrofia-se consideràvelmente e as papilas desaparecem.

A camada córnea forma uma espécie de cóne (cóne epidérmico) cuja base corresponde à superfície da pele ou da mucosa e cujo vértice penetra profundamente na espessura da derme, formando o que vulgarmente se chama espigão do calo.

b) Cravos ou verrugas

Os cravos ou verrugas desenvolvem-se principalmente sôbre o invólucro cutâneo do corpo do pénis e sôbre a face externa do prepúcio. São contagiosos e coexistem geralmente com formações análogas noutras partes do corpo, principalmente nas mãos, nas coxas e na região púbica. Há aproximadamente um mês, tivemos ocasião de observar um rapaz de

dezanove anos, cujo pénis apresentava quatro pequenas verrugas, uma sôbre o prepúcio e três sôbre a face dorsal do corpo. Êste rapaz apresentava também numerosas formações papilares, verrugosas, nos braços, na face dorsal das mãos, nas pernas e na face dorsal dos pés.

O seu aspecto e as suas dimensões são variáveis. Se todas as papilas hipertrofiadas e hiperplasiadas estão envolvidas por uma camada epitelial comum, o neoplasma apresenta uma superfície lisa e perfeitamente regular. Pelo contrário, se a massa neoplásica se divide em vários lóbulos pequenos, cada um dos quais tem um revestimento epitelial, o tumor é desigual e fendilhado.

c) Cornos cutâneos ou hastes epidérmicas

Os cornos cutâneos são papilomas verrugosos cujas células superficiais, queratinizadas, não sofrem a descamação rápida normal.

As células epidérmicas soldam-se como nas unhas, sobrepõem-se e imbricam-se, formando apêndices duros e de superfície rugosa. As hastes epidérmicas do pénis desenvolvem-se geralmente sôbre a glande, na vizinhança do sulco balano-prepucial, mas podem ter a sua sede em qualquer outro ponto da superfície do órgão. O seu comprimento é variável.

Caron (1) observou um caso em que a produção epidérmica tinha quinze a dezóito milímetros de comprimento. O coito era absolutamente impossível, por causa das dôres que provocava e pela difi-

(1) *Bulletin de la Société Anatomique*, 1854.

culdade na intromissão do pénis. O número destas produções varia também de um caso para outro.

A maior parte das vezes, observa-se apenas uma, mas, em certos casos, encontram-se várias, próximas umas das outras ou mais ou menos afastadas.

Num caso observado por DEMARQUAY, encontravam-se três hastes epidérmicas, no sulco balano-prepucial, a pouca distância uma das outras. As irritações crónicas repetidas parecem ser as causas principais.

A idade não tem nenhuma influência sôbre o seu desenvolvimento.

BRESCHET, CARON e outros autores publicaram vários casos observados em indivíduos velhos, mas JEWETT e muitos outros cirurgiões publicaram também alguns casos observados em adolescentes e em adultos. Em certos casos o seu crescimento é muito rápido.

GOUBEAU (1) observou uma excrescência córnea que se tinha desenvolvido em pouco mais de dois meses, sôbre uma cicatriz antiga da região do freio do pénis.

2 — Papilomas mucosos

Os papilomas mucosos são muitíssimo freqüentes e desenvolvem-se principalmente no sulco balano-prepucial, na corôa da glande e na face interna do prepúcio, isto é, nos pontos em que o invólucro tegumentar do pénis é mais delicado, mais vascularizado e mais húmido.

(1) *Presse Médicale* de 28 de Abril de 1920.

Umas vezes, são volumosos e revestem o aspecto de couve-flor ou de cristas de galo; outras vezes, apresentam-se sob a forma de pequenas excrescências carnosas, sesseis ou pediculadas, duras ou moles, vermelhas ou violáceas, que fazem lembrar medronhos, morangos ou amoras verdes.

Em geral, sangram abundantemente sob a influência de traumatismos ligeiros porque são muito vascularizados. A simples excisão determina, por vezes, hemorragias abundantes e difíceis de combater.

Em certos casos, a superfície dêstes neoplasmas ulcera-se e cobre-se de um exsudato purulento ou simplesmente seroso, que, quando seca, forma uma crôsta dura, espessa e fortemente aderente aos tecidos subjacentes.

*
* *

Sôbre a mucosa balano-prepucial, desenvolvem-se, freqüentemente, excrescências papilares, de origem inflamatória ou irritativa, que são absolutamente semelhantes aos verdadeiros papilomas mucosos, tanto pelo seu aspecto macroscópico como pelos seus caracteres histológicos.

Estas produções são conhecidas, vulgarmente, pelo nome de *esponjas* e, entre nós, pelo nome de *condilomas acuminados*. A blenorragia, a sífilis, as infecções produzidas pelo bacilo de Ducrey e as irritações da mucosa balano-prepucial provocadas pela urina ou pelos produtos de decomposição do

esmegma são as principais causas destas neoformações papilares a que nos referimos.

No campo do microscópio, não se distingue um condiloma acuminado de um papiloma verdadeiro.

O diagnóstico estabelece-se sòmente pelos comemorativos e pelo exame clínico dos doentes.

G) Epiteliomas (1)

1 — Estudo anátomo-patológico e clínico

Freqüência. — Idade dos doentes. — Sede. — Principais variedades anátomo-patológicas. — Origem e desenvolvimento. — Lesões iniciais. — Extensão local. — Extensão regional. — Generalização. — Complicações, perturbações funcionais e anemia cancerosa. — Evolução. — Duração e prognóstico. — Diagnóstico. — Etiologia.

a) Freqüência

Os epiteliomas do pénis são muito freqüentes. No ano lectivo de 1919-1920, tivemos ocasião de obser-

(1) Alguns anátomo-patologistas e muitos cirurgiões chamam epiteliomas a todos os neoplasmas malignos constituídos por tecido epitelial de revestimento ou glandular. Outros, principalmente os alemães, baseados sôbre as regras da nomenclatura dos tumores, dão êste nome a todos os neoplasmas epiteliais benignos e malignos, qualquer que seja a natureza e a actividade proliferativa das células que os constituem.

Realmente, a palavra epitelioma significa todo e qualquer tumor cujo tecido fundamental apresenta os caracteres do tecido epitelial e não especifica a natureza do epitélio que lhe deu origem nem a influência que o tecido neoplásico exerce sôbre o organismo, mas, entre nós e na maioria das escolas francesas, êste termo tem uma significação mais restrita: serve para designar sòmente os neoplasmas malignos constituídos por tecido epitelial de revestimento. É, com efeito,

var quatro casos nas enfermarias de U. H. e D. S. H. dos Hospitais da Universidade de Coimbra, num prazo de sete meses.

Durante êste tempo, deram também entrada, no Museu de Anatomia Patológica e Patologia Geral, dois pénis com a mesma doença, um amputado pelo Ex.mo Sr. Prof. Dr. ANGELO DA FONSECA a um doente dos quartos particulares, outro amputado pelos Ex.mos Srs. Dr. JOSÉ RODRIGUES DE OLIVEIRA e Dr. FRANCISCO CAVACO a um indivíduo que os consultou.

Nos Arquivos da Clínica Urológica da Faculdade de Medicina de Coimbra, encontram-se registados muitíssimos casos de epiteliomas do pénis, tratados pelo Ex.mo Sr. Prof. Dr. ANGELO DA FONSECA, desde 1910 a 1922, e, na Secretaria dos Hospitais, estão arquivadas as papeletas de vários indivíduos com a

com esta significação que a palavra epitelioma se encontra na maioria dos livros nacionais e estrangeiros, publicados desde os meados do século XIX, isto é, desde os primeiros anos da escola micrográfica. Antes de ter sido feito o estudo histológico dos neoplasmas, os cirurgiões tinham notado que certas formas de tumores cancerosos — as úlceras cancerosas da pele — evolucionavam muito lentamente e não recidivavam nem se generalizavam com tanta freqüência nem em tão pouco tempo como as formas ordinárias do cancro. ECKER chamou-lhes falsos cancros ou pseudo-cancros e LEDRAN deu-lhes a designação de cancróides.

Mais tarde, HANNOVER, examinando estes tumores ao microscópico, notou que eram constituídos por células epiteliais de revestimento (células epidérmicas) e deu-lhes o nome de epiteliomas. Êste nome dominou imediatamente os primeiros; hoje emprega-se para designar todos os cancros constituídos por tecido epitelial de revestimento. É com esta significação que nós o empregamos. O termo cancróide designa uma variedade de epitelioma — o epitelioma pavimentoso lobulado com globos epidérmicos.

mesma doença, operados pelos falecidos Professores Sousa Refóios e Costa Alemão.

Em Lisboa, nos hospitais de S. José, do Destêrro e Escolar, deram entrada, no prazo de quatro anos, pelo menos vinte e sete casos de epiteliomas do pénis, como se pode verificar pelo quadro seguinte, elaborado segundo algumas notas que nos foram fornecidas pelo Sr. Dr. António M. da Cunha Vaz a quem manifestamos o nosso reconhecimento.

Anos	Hospital do Destêrro	Hospital de S. José	Hospital Escolar
1915	3 casos	2 casos	3 casos
1916	2 »	3 »	2 »
1917	4 »	3 »	1 »
1918	2 »	2 »	–

Os casos que se encontram na literatura médica contam-se aos centos e até aos milhares.

Muitos autores referem-se a dezenas de observações pessoais e outros apresentam estatísticas com centenas de exemplos.

Segundo Paget e Billroth (1), um a três por cento dos cancros do homem são epiteliomas do pénis.

b) **Idade dos doentes**

Os epiteliomas desenvolvem-se geralmente na segunda metade da vida (depois dos quarenta anos),

(1) Citados por James Ewing, *Neoplastic Diseases*, Philadelphia and London, 1919.

mas resta-nos saber se os epiteliomas do pénis não fazem uma excepção, desenvolvendo-se de preferência na época de maior actividade sexual, isto é, entre os vinte e os quarenta anos.

Como é na idade adulta que os órgãos genitais estão mais sujeitos aos traumatismos e às doenças venéreas, poderá supôr-se, realmente, que é também neste período da vida que os epiteliomas do pénis são mais freqüentes, mas não sucede assim.

Combinando várias estatísticas, VOELKER (1) reüniu 237 casos e notou que apenas 100 doentes tinham menos de cincoenta anos.

RICORD (2) não observou um único caso antes dos quarenta anos.

Quási todos os doentes observados por êste cirurgião eram indivíduos de cincoenta a sessenta anos.

Segundo E. KAUFMANN (3), pelo menos trinta e três por cento dos epiteliomas do pénis desenvolvem-se entre os cincoenta e os setenta anos.

Segundo C. KAUFMANN (4), a maior freqüência observa-se na sexta, na quinta e na sétima décadas da vida.

VILLIÈS (5), consultando quarenta e quatro histórias clínicas em que a idade dos doentes se encon-

(1) *Loc. cit.*

(2) Citado por MONOD et BRUN, *loc. cit.*

(3) E. KAUFMANN, *Tratado de Anatomia Patológica*, trad. italiana de MÁRIO SAPEGNO, Milão, 1913, tômo II.

(4) Citado por JAMES EWING, *obr. cit.*

(5) VILLIÈS, *Essai sur le cancroïde de la verge*, Paris, 1873.

trava mencionada, estabeleceu a seguinte estatística:

Idade dos doentes	Número de casos
De 20 a 30 anos	2
De 30 a 40 anos	3
De 40 a 50 anos	11
De 50 a 60 anos	11
De 60 a 70 anos	10
De 70 a 80 anos	6
De mais de 80 anos	1

Estudando também sob o ponto de vista da idade dos doentes noventa e sete observações, DEMARQUAY (1) encontrou:

Idade dos doentes	Número de casos
De 20 a 30 anos	9
De 30 a 40 anos	14
De 40 a 50 anos	18
De 50 a 60 anos	23
De 60 a 70 anos	23
De 70 a 80 anos	10

Investigando a idade de alguns doentes que, nos últimos anos, deram entrada no Hospital da Universidade de Coimbra e em alguns Hospitais de Lis-

(1) DEMARQUAY, *Maladies chirurgicales du pénis*, Paris, 1877.

boa, conseguímos reünir 49 casos com os quais estabelecemos a seguinte estatística:

Decénios da vida	Hospital da Universidade de Coimbra		Hospitais de Lisboa						Número de casos
			Hospital do Destèrro		Hospital de S. José		Hospital Escolar		
	Nome	Idade	Nome	Idade	Nome	Idade	Nome	Idade	
1.º decénio	–	–	–	–	–	–	–	–	–
2.º decénio	–	–	–	–	–	–	–	–	–
3.º decénio	A. D.	30	J A. V.	30	–	–	–	–	2
4.º decénio	J. R. S.	33	R. C. M.	31	–	–	–	–	8
	J. C. S.	39	A. M.	35	J. D. L.	38	C. F. C.	39	
	–	–	J. F.	39	–	–	–	–	
	–	–	J. M.	40	–	–	–	–	
5.º decénio	J. C.	45	–	–	–	–	–	–	15
	A. B. M.	47	J. A. P.	41	–	–	A. B. R.	43	
	J. F.	47	A. V.	43	–	–	A. M. R. S.	47	
	M. G. R.	48	J. D. S.	49	J. B. P.	49	F. N.	48	
	J. F.	48	F T.	50	F. D.	49	–	–	
	M. C. C.	49	–	–	–	–	–	–	
6.º decénio	J. B.	59	–	–	J. F. C.	52	–	–	6
	J. R.	60	–	–	M. M. R.	53	–	–	
	–	–	–	–	J. T.	54	M. A.	59	
7.º decénio	M. M.	61	–	–	–	–	–	–	14
	F. R.	62	–	–	–	–	–	–	
	M. D. C.	64	–	–	–	–	J. P. L.	62	
	J. F.	65	J. F. A.	65	–	–	–	–	
	J. A. P.	67	–	–	–	–	–	–	
	L. C.	67	J. M. C.	68	–	–	–	–	
	J. S.	70	–	–	J. J. F.	70	–	–	
	J. G.	70	–	–	A. C. F.	70	–	–	
	A. F.	70	–	–	–	–	–	–	
8.º decénio	J. S.	74	–	–	J. G.	72	–	–	4
	J. P. B.	75	–	–	D. D. J.	76	–	–	

Como acabamos de ver, os epiteliomas do pénis desenvolvem-se principalmente nos dois últimos períodos da vida do homem, isto é, na idade de declinação (1) e na velhice (2). A sua freqüência aumenta a partir dos quarenta anos.

Poucas vezes se observam dos vinte aos trinta anos e são excepcionais no primeiro e no segundo decénios da vida.

Na estatística de DEMARQUAY, encontram-se nove casos em que a doença se desenvolveu entre os vinte e os trinta anos, e, na de VILLIÈS, encontram-se mais dois, mas a percentagem não chega a ser de oito por cento e é de supor que os doentes tivessem atingido os últimos anos do seu terceiro decénio.

CURTIS refere-se a um caso de epitelioma do pénis observado num rapaz de dezóito, anos e CREITE observou outro caso numa criança de dois anos, mas para se verificar que os casos dêste género são raríssimos, basta ver que a observação de CREITE é o único exemplo que, numa estatística de 616 casos, figura com menos de vinte anos.

Em conclusão, os epiteliomas do pénis são excepcionais no primeiro e no segundo decénios da vida, raros no terceiro, pouco freqüentes no quarto e muito freqüentes no quinto, no sexto e no sétimo.

c) Sede

Os epiteliomas não se desenvolvem com a mesma

(1) Chama-se idade de declinação o período da vida compreendido entre os quarenta e os sessenta anos.

(2) A velhice conta-se a partir dos sessenta anos.

freqüência em todos os segmentos do pénis, como se pode verificar pelo exame dos que se encontram ainda no início da sua evolução ou que apresentam um fraco desenvolvimento local. Desenvolvem-se quási sempre na região balano-prepucial, quer sôbre a glande, quer sôbre a face interna do prepúcio, principalmente ao nível da zona de transição da pele para a mucosa.

Os epiteliomas da superfície externa do prepúcio, os do invólucro cutâneo do corpo do pénis e os da uretra são muito mais raros. Em setenta e um casos, DEMARQUAY notou que o neoplasma ocupava:

Só o prepúcio	8 vezes
Só a glande	17 »
O prepúcio e a glande	26 »
O prepúcio e o invólucro cutâneo do corpo do pénis	4 »
A glande e os corpos cavernosos	11 »
O prepúcio, a glande e os corpos cavernosos	5 »

Esta estatística mostra que a glande e o prepúcio são os lugares de eleição dos epiteliomas do pénis.

Segundo C. KAUFMANN, estes neoplasmas desenvolvem-se de preferência na face interna e na margem do prepúcio, isto é, na zona de transição da pele para a mucosa, mas a estatística de DEMARQUAY mostra que os epiteliomas da glande são muito mais freqüentes do que os do prepúcio.

Segundo BARNEY, em sessenta e nove por cento dos casos, a sede da lesão inicial é a glande.

VOELKER, ENGLISCH, THOMSON, FORGUE, LEGUEU et PAPIN, etc., afirmam também que o lugar de eleição é o sulco balano-prepucial e a face dorsal da glande,

na vizinhança da corôa. Examinando alguns doentes e estudando as peças que se encontram no Museu de Anatomia Patológica e Patologia Geral da Universidade de Coimbra, notámos igualmente que os epiteliomas da glande são muito mais freqüentes do que os do prepúcio (vid. observações).

Algumas vezes, desenvolvem-se nos lábios do meato urinário ou sôbre as paredes da uretra, principalmente na vizinhança da fossa navicular, mas os casos dêste género não são muito freqüentes. O verdadeiro lugar de eleição é, como dissemos, o sulco balano-prepucial ou a corôa da glande.

d) Principais variedades anátomo-patológicas

VARIEDADES MACROSCÓPICAS. — Podemos dividir os epiteliomas do pénis, sob o ponto de vista dos seus caracteres macroscópicos, em quatro grupos principais:

Epiteliomas papilares ou vegetantes;
Epiteliomas granulosos;
Epiteliomas infiltrantes e ulcerosos;
Epiteliomas lobulados não papilares.

Epiteliomas papilares. — Os epiteliomas papilares ou vegetantes apresentam-se geralmente com aspecto de couve-flor, adquirem, por vezes, dimensões consideráveis e encontram-se, quási sempre, cobertos de um exsudato purulento ou simplesmente seroso, esbranquiçado ou branco-amarelado e muito fétido.

Fabrice de Hilden (1) observou um caso em que o neoplasma tinha o volume da cabeça de um recém-nascido e exalava um cheiro tão fétido que o doente deixou de ser vizitado pelos seus amigos, pelas pessoas da sua família e até pelos próprios médicos, depois de esgotados todos os recursos da terapêutica.

Ao nível do ponto de implantação, o epitelioma papilar do pénis apresenta uma consistência dura e emite numerosos prolongamentos ou raízes que penetram irregularmente na espessura dos tecidos subjacentes, invadindo, por vezes, a maior parte do órgão.

Entre estes prolongamentos compactos de tecido epitelial, o microscópio mostra-nos uma infiltração difusa e irregular de células neoplásicas também epiteliais. A côr, a consistência e o aspecto das superfícies de secção variam com o tipo histológico e, sobretudo, com a quantidade maior ou menor de tecidos esqueléticos, mas, em geral, essas superfícies são brancas, duras e mais ou menos semelhantes à de uma fatia de nabo.

Epiteliomas granulosos. — O aspecto dos epiteliomas granulosos é mais ou menos semelhante ao de um tecido de granulação. A sua superfície, semeada de pequenas formações papilares arredondadas (grãos papilares), faz lembrar, com efeito, certas formas de tecido granuloso que se observam freqüen-

(1) Citado por Lisnard, *Quelles variétés présente le cancer du pénis sous le rapport de l'anatomie pathologique*, Paris, 1842.

temente ao nível das soluções de continuïdade da pele ou das mucosas em via de cicatrização. Êstes neoplasmas manifestam ordinàriamente uma grande tendência para a ulceração. O seu estroma é constituído principalmente por tecido conjuntivo embrionário.

Epiteliomas infiltrantes e ulcerosos (cancros corrosivos, terebrantes ou consumptivos). — Os epiteliomas infiltrantes e ulcerosos desenvolvem-se quási sempre sôbre a glande, sôbre a face interna do prepúcio ou sôbre os bôrdos do orifício prepucial e caracterizam-se por uma grande tendência para a infiltração dos tecidos e para a ulceração.

Á medida que as partes profundas do neoplasma vão penetrando na espessura dos tecidos subjacentes ou circunvizinhos, as camadas periféricas necrosam-se e destacam-se, formando uma úlcera (1), sangrenta e de aspecto fungoso, que se estende progressivamente em superfície e em profundidade.

O fundo desta úlcera, duro e desigual, encontra-se, quási sempre, coberto de um líquido sanioso, esbranquiçado ou branco-amarelado e muitíssimo fétido.

Os bôrdos são irregulares, fungosos e ligeiramente proeminentes.

Emquanto o neoplasma se infiltra na espessura do prepúcio, da glande e dos corpos cavernosos, a úlcera atinge dimensões consideráveis, torna-se anfractuosa e corróe toda ou uma grande parte da ex-

(1) Algumas vezes, observam-se várias úlceras que se mantêm isoladas ou que se tornam confluentes.

tremidade livre do pénis, se a doença é entregue à sua própria evolução.

No Museu de Anatomia Patológica e Patologia Geral da Universidade de Coimbra, encontra-se, com o número 546, um exemplar de epitelioma corrosivo, no qual se observa, além da destruïção quási completa do prepúcio, um grande número de ulcerações profundas da glande (vid. observação VII). O exemplar 549 apresenta também várias ulcerações, uma das quais é de forma elíptica e mede aproximadamente quinze milímetros no sentido do eixo maior (vid. observação XIII).

Na enfermaria de U. H. encontra-se um homem de sessenta e dois anos (F. R.) com o têrço anterior do pénis completamente corroído por várias úlceras epiteliomatosas que exalam um cheiro fétido e que sangram sob a influência do mais leve contacto.

Demarquay refere-se também a um caso em que toda a metade direita da glande e toda a metade direita do prepúcio tinham sido destruídas por uma ulceração fungosa, de bordos irregulares, que se encontrava coberta de um líquido sanioso, muito fétido.

Os epiteliomas corrosivos são, em geral, mais malignos e dotados de uma evolução mais rápida do que os papilares, os granulosos e os lobulados. A generalização visceral e as metastases ganglionares são também mais freqüentes.

Epiteliomas lobulados não papilares. — Os epitelio-

mas lobulados não papilares distinguem-se fàcilmente pelo exame da sua superfície que, como o seu nome indica, é lobulada e não apresenta formações papilares. Os diferentes lóbulos que se observam nas partes superficiais da massa neoplásica apresentam uma superfície lisa e encontram-se separados uns dos outros por sulcos de profundidade variável.

Estes neoplasmas desenvolvem-se principalmente sôbre a glande e podem atingir o volume de um punho ou mais.

VARIEDADES MICROSCÓPICAS *(tipos histológicos).* — Os epiteliomas do pénis são geralmente de tipo pavimentoso e dividem-se, sob o ponto de vista dos caracteres e da evolução das células que os constituem, em três grupos principais:

Epiteliomas pavimentosos lobulados;
Epiteliomas pavimentosos tubulados;
Epileliomas pavimentosos perlados.

HEURTAUX, MALHERBE e outros autores mencionam ainda os *epiteliomas polimorfos* e os *epiteliomas calcificados,* mas estas duas variedades correspondem a caracteres anatómicos secundários.

Epiteliomas pavimentosos lobulados. — Os epiteliomas pavimentosos lobulados são muito mais freqüentes do que os tubulados e os perlados (vid. observações). Constituem o tipo clássico dos cancroïdes.

Em cortes perpendiculares à sua superfície, ob-

servam-se numerosos lóbulos de células epiteliais do tipo mucoso de MALPIGHI, unidos uns aos outros por cordões de células da mesma natureza, e nos cortes paralelos à superfície, encontra-se um grande número de lóbulos completamente isolados por trabéculas de tecido conjuntivo-vascular.

Em muitos dêstes lóbulos e em alguns dos cordões que os unem, as células sofreram, do centro para a periferia, uma evolução absolutamente semelhante à que se observa normalmente ao nível da epiderme.

Na periferia encontra-se uma camada de células cúbicas ou cilíndricas implantadas perpendicularmente sôbre o tecido conjuntivo que constitue o esqueleto do neoplasma. São células do tipo basal ou células da camada geradora.

Continuando para o centro do lóbulo, encontramos, sucessivamente, uma camada de células do tipo mucoso de MALPIGHI, uma camada de células carregadas de eleidina e, por fim, uma massa de células córneas dispostas em camadas concêntricas e imbricadas em bolbo de cebola. Estas formações especiais, resultantes da evolução epidérmica das células neoplásicas, chamam-se *globos córneos, globos epidérmicos* ou *pérolas de cancróide.*

A degenerescência córnea das células epiteliais faz-se geralmente de uma maneira insensível e gradual, do centro dos lóbulos para a periferia, e, por conseqüência, não se observam limites nítidos entre as diferentes camadas que constituem os globos epidérmicos.

O número de globos é variável. Em geral, são

tanto mais numerosos quanto mais próximo das partes iniciais do neoplasma é o tecido examinado.

Nas regiões mais afastadas, as celulas epiteliomatosas tornam-se cada vez mais atípicas e chegam a perder completamente a propriedade de evolução epidérmica. Os epiteliomas pavimentosos lobulados apresentam uma consistência desigual, de uns pontos para outros, e são quási sempre muito friáveis: esfarelam-se e fragmentam-se com facilidade. CRUVEILHIER deu-lhes, por êste motivo, o nome de cancros frágeis.

Epiteliomas pavimentosos tubulados. — Os epiteliomas pavimentosos tubulados ou baso-celulares são constituídos por longos cordões ou trabéculas de células epiteliais atípicas, oriundas da camada basal e sem tendência para a evolução epidérmica (vid. observações XI e XVII). Estes cordões de tecido epitelial cruzam-se em todas as direcções e anastomosam-se uns com os outros, formando uma rêde, nas malhas da qual se observam alguns feixes de fibras conjuntivas, muitas células embrionárias, formações vasculares e, por vezes, uma grande quantidade de linfocitos.

Alguns cilindros de tecido epiteliomatoso necrosam-se na parte central, formando tubos cujas paredes apresentam uma espessura desigual de uns pontos para outros.

Epiteliomas pavimentosos perlados. — Os epiteliomas perlados são raros e distinguem-se dos epite-

liomas lobulados pela queratinização de todas as células que constituem os diferentes lóbulos. Não se encontram, em geral, camadas concêntricas de células epiteliais em diversas fases de evolução epidérmica. Os lóbulos são constituídos, exclusivamente, por camadas de células córneas chatas, imbricadas em bolbo de cebola. Algumas destas formações encontram-se isoladas no meio de um estroma de tecido conjuntivo, outras estão ligadas por trabéculas ou cordões de células córneas.

d) Origem e desenvolvimento

Quando o revestimento epitelial da glande, do prepúcio, da uretra ou do invólucro cutâneo do corpo do pénis é a sede de uma hiperplasia pronunciada, os prolongamentos interpapilares aumentam consideràvelmente de volume, distendem a membrana basal e, se esta se rompe, as células da camada mucosa de Malpighi e da camada geradora penetram na espessura da derme sob a forma de cilindros ou cordões, de contôrnos irregulares e mal limitados, que se ramificam e que se anastomosam uns com os outros.

Á medida que se afastam dos pontos de origem, as células epiteliais multiplicam-se mais activamente, tomam uma disposição recíproca desordenada, perdem alguns dos seus carácteres individuais, tornam-se atípicas e infiltram-se irregularmente nos interstícios dos tecidos subjacentes ou circunvizinhos.

Em geral, estas células tornam-se tanto mais atí-

picas e manifestam uma actividade proliferativa tanto maior, quanto mais se afastam do ponto inicial do neoplasma e quanto maior é a diferença de estrutura dos tecidos que elas vão atravessando.

As lesões iniciais de hiperplasia simples são substituídas, a pouco e pouco, por neoformações metaplásicas e heteroplásicas.

O tecido esquelético, irritado pelos elementos neoplásicos, é a sede de uma reacção inflamatória crónica que se traduz por uma hiperprodução de células conjuntivas embrionárias, por uma infiltração de linfocitos ou mesmo de leucocitos (1), por neo-formações vasculares, etc.

Em certos casos, o tecido conjuntivo embrionário é tão abundante que o estroma do neoplasma toma o aspecto de tecido sarcomatoso. Da hiperplasia do tecido conjuntivo-vascular circunvizinho resulta, algumas vezes, a formação de uma espécie de cápsula que dificulta mais ou menos a difusão das células epiteliomatosas, mas esta barreira de defesa, construída entre o processo mórbido e os tecidos ameaçados, é geralmente insuficiente para impedir, por muito tempo, a expansão local da doença, sobretudo quando os elementos neo-formados são de carácter pronunciadamente agressivo. As células cancerosas vivem numa anarquia absoluta e, por conseqüência, não reconhecem balisas.

(1) Quando o tecido conjuntivo é vivamente irritado, observam-se, quási sempre, numerosos leucocitos mono e polinucleares, e, se a superfície do neoplasma está ulcerada, podemos encontrar também muitos glóbulos de pús.

Muitas vezes, emquanto estes fenómenos se produzem nas partes profundas do neoplasma, as células das camadas superficiais degeneram, necrosam-se e destacam-se, dando origem a uma ou a várias ulcerações que crescem progressivamente, tanto em superfície como em profundidade. Estas ulcerações encontram-se, quási sempre, cobertas de um líquido sanioso, acinzentado, esbranquiçado ou branco amarelado e muito fétido. Nestes casos, a infecção e a supuração são freqüentes.

f) **Lesões iniciais**

Os epiteliomas do pénis começam ordinàriamente por uma pequena excrescência papilar ou verrugosa; por um pequeno nódulo de consistência dura; por uma pápula avermelhada, que se ulcera espontâneamente ou sob a influência de qualquer traumatismo; por uma ligeira fenda que se cobre de uma crosta amarelada e que, a pouco e pouco, se transforma numa ulceração; por uma fissura de cicatrização rebelde, etc., mas, algumas vezes, a lesão inicial apresenta-se, desde os primeiros dias, sob a forma de uma pequena úlcera, de bordos irregulares e fungosos, que se estende progressivamente em superfície e em profundidade. Nos indivíduos em que o prepúcio é demasiadamente longo e, sobretudo, em que o orifício prepucial é tão pequeno que não deixa descobrir o vértice da glande, o epitelioma da mucosa balânica, subtraído à observação directa, pode evolucionar durante alguns meses ou mesmo durante alguns anos sem cha-

mar a atenção do doente ou, pelo menos, sem ser diagnosticado.

Umas vezes, o primeiro sintoma que se manifesta é um certo aumento de volume e de consistência do pénis, uma sensação de ardor ao nível da mucosa balano-prepucial ou uma dôr viva, provocada pelo coito ou espontânea; outras vezes, o primeiro sinal de alarme é a saída de um exsudato purulento, esbranquiçado, muito irritante e muito fétido, através do orifício prepucial.

Finalmente, em certos casos, a doença evoluciona durante muito tempo sem se manifestar por sintomas objectivos ou subjectivos fàcilmente apreciáveis.

Nestas circunstâncias, é quási sempre pela palpação que o doente descobre o seu mal, notando, com os dedos, um pequeno tumor sub-prepucial, como sucedeu com os indivíduos das observações XI e XVII.

g) Extensão local

Dotado de um crescimento progressivo e excêntrico, o núcleo primitivo ou inicial emite numerosos prolongamentos, de forma dendrítica, que invadem o prepúcio, a glande, a parte anterior dos corpos cavernosos ou mesmo a totalidade do pénis.

Nestas circunstâncias, o órgão aumenta consideràvelmente de volume e adquire uma consistência dura. O neoplasma pode estender-se em superfície e em profundidade ou sòmente numa destas direcções.

Nos casos em que se desenvolve sôbre o prepúcio ou sôbre o invólucro cutâneo do corpo do pé-

nis, estende-se principalmente em superfície e, algumas vezes, invade o escroto, a região púbica ou a face interna das coxas sem invadir os corpos cavernosos nem a glande. Tal é o caso observado por CULLERIER num homem de cinqüenta e seis anos.

O pénis, a região púbica, os três quartos superiores do escroto e a pele da face interna das coxas formavam uma larga superfície saliente, vermelha e granulosa, que sangrava ao menor contacto; os corpos cavernosos encontravam-se completamente sãos, como se verificou na autópsia.

Em regra, os epiteliomas da superfície externa do prepúcio e os do invólucro cutâneo do corpo do pénis mantêm a sua situação superficial durante muito tempo e invadem muito lentamente os corpos cavernosos, mas esta regra apresenta algumas excepções.

BURET observou um cancróide do invólucro cutâneo do corpo do pénis, que, no prazo de cinco meses, invadiu toda a espessura dos corpos cavernosos. Quando se infiltra de tecido neoplásico, o prepúcio aumenta de espessura, adquire uma consistência dura e perde a sua mobilidade (fimose cancerosa).

Ao contrário dos epiteliomas do prepúcio, os epiteliomas da glande desenvolvem-se principalmente em profundidade e invadem ràpidamente os corpos cavernosos. Estes perdem o seu aspecto esponjoso, adquirem uma consistência dura e apresentam uma côr branca, mais ou menos semelhante à de uma fatia de nabo.

O pénis toma quási sempre a configuração de um badalo de sino (vid. observações x e xvii).

Nos casos em que a glande se encontra coberta pelo prepúcio, êste pode apresentar um ou mais orifícios resultantes da corrosão dos tecidos pelo processo neoplásico.

Através dêstes orifícios, saem, quási sempre, algumas vegetações de tecido epiteliomatoso e, por vezes, até a própria glande (vid. observação iii). A maior parte das vezes, as paredes da uretra não são invadidas pelos epiteliomas que se desenvolvem sôbre o revestimento epitelial da glande, do prepúcio ou do invólucro cutâneo do corpo do pénis.

Em 134 casos, Demarquay só encontrou dois em que a uretra tinha sido invadida, e, num dêles, o neoplasma tinha começado pelos bordos de uma fístula uretral antiga.

h) **Extensão regional** (linfangites e adenites epiteliomatosas)

Na sua origem, o sistema linfático é formado por cavidades fechadas em dedo de luva, cujas paredes são constituídas por uma camada de células endoteliais, directamente encostadas a feixes de fibras conjuntivas.

O tecido conjuntivo é, segundo a expressão de Ranvier, uma verdadeira esponja linfática. Os espaços e as fendas que separam os feixes de fibras conjuntivas são lacunas linfáticas, onde nascem capilares que se reünem, depois de um curto trajecto, formando troncos linfáticos cada vez mais volumosos. Estes dirigem-se para os gânglios regionais, e

a linfa que neles circula não entra no canal torácico ou na grande veia linfática sem atravessar o sistema lacunar (1) de vários filtros ganglionares.

Os vasos linfáticos são verdadeiras estradas, através das quais marcham exércitos de agentes nocivos ao organismo, e os gânglios representam vedêtas ou guardas avançadas capazes de lutar até à morte de todos os seus elementos para salvar a integridade do sangue e das vísceras.

A acção dos gânglios manifesta-se em todas as infecções locais e principalmente nos tumores malignos de natureza epitelial. O tecido epiteliomatoso invade o sistema ganglionar por embolia simples, por extensão contínua ou, simultâneamente, pelos dois processos.

No primeiro caso, as células embolizadas podem aderir às paredes dos vasos linfáticos, em diversos pontos do seu trajecto, e dar origem a linfangites cancerosas nodulares ou em rosário, mas, a maior parte das vezes, são arrastadas pela linfa até aos gânglios regionais, onde formam tumores secundários, cujo volume pode ultrapassar o do neoplasma primitivo, e não dão origem a lesões de linfangite.

Pelo contrário, quando um êmbolo de células neoplásicas obtura completamente a origem de um vaso linfático, a linfangite é quási constante. A corrente

(1) Nos gânglios linfáticos temos a considerar dois sistemas: *a*) *sistema folicular*, constituído pelos folículos linfóides e pelos cordões foliculares; *b*) *sistema lacunar*, formado pelos seios linfáticos, isto é, pelos seios infra-capsulares ou peri-foliculares, pelos seios inter-foliculares, pelos seios cavernosos e pelos seios eferentes. A linfa atravessa, sucessivamente, estes diversos seios.

da linfa, interceptada pelo êmbolo, não consegue dissociar, destacar e transportar a distância as células que o constituem e, por conseqüência, essas células, continuando a proliferar, progridem lentamente ao longo do vaso, dando origem a linfangites cancerosas contínuas.

Os vasos linfáticos apresentam-se então sob a forma de cordões brancos, duros, semi-transparentes ou opacos, e encontram-se cheios de células epiteliomatosas. No seu trajecto, desenvolvem-se, algumas vezes, várias úlceras cancerosas.

As linfangites tronculares são pouco freqüentes, porque os troncos linfáticos deixam passar fàcilmente as células neoplásicas, mas não são excepcionais os casos em que os linfáticos dorsais do pénis se encontram repletos de células epiteliomatosas, e, algumas vezes, até os linfáticos da região púbica e os da porção infra-umbilical da parede anterior do abdómen se encontram obturados.

As células epiteliomatosas são transportadas pela linfa, através dos vasos linfáticos superficiais, para os gânglios inguinais e, através dos linfáticos profundos, para os gânglios pélvicos e prevesicais. Quando a doença tem alguns anos ou, pelo menos, alguns meses de evolução, os gânglios inguinais encontram-se quási sempre invadidos.

Em quarenta e oito casos de lesões epiteliomatosas do pénis, Kaufmann só encontrou oito em que os gânglios inguinais não tinham sido invadidos.

A invasão do sistema linfático não termina ao nível dos gânglios inguinais: se a doença é entregue à

sua própria evolução, os gânglios pélvicos, os gânglios ilíacos externos, os gânglios lombares, etc., são invadidos sucessivamente. Algumas vezes, as adenites pélvicas e prevesicais desenvolvem-se antes da invasão dos gânglios inguinais, como em dois casos observados por KÜTHNER, mas os exemplos dêste género são excepcionais.

A invasão faz-se, como deixamos dito, por embolia ou por propagação de linfangites epiteliomatosas dos vasos eferentes das regiões invadidas pelo neoplasma. Num certo número de casos, a invasão ganglionar é tardia.

TAYLOR amputou um pénis, no sexto ano da doença, sem esvaziamento das regiões inguinais, e o doente viveu ainda dez anos sem que se manifestassem metástases ganglionares. Conduzidas pelos vasos linfáticos aos gânglios inguinais ou aos gânglios pélvicos, as células epiteliomatosas infiltram-se nas malhas do retículo dos seios infra-capsulares, multiplicam-se aí activamente e, em seguida, invadem todo o sistema lacunar, destruindo, sucessivamente, os seios inter-foliculares, os seios cavernosos e os seios eferentes. O sistema folicular é o *ultimum moriens* do gânglio linfático. Quando as células neoplásicas começam a invadir os seios infra-capsulares, as fibrilhas que constituem o tecido reticular dos outros seios hipertrofiam-se, formando uma espécie de barreira diante do processo mórbido que as ameaça.

As malhas do retículo linfático diminuem de tamanho ou desaparecem completamente e, por con-

seqüência, a marcha das células epiteliomatosas é mais ou menos dificultada, mas êste processo de defesa do tecido ganglionar tem uma importância mínima.

Os gânglios invadidos aumentam de volume e de consistência.

No início da invasão, são móveis e conservam a sua independência recíproca habitual; mais tarde, sob a influência de lesões de periadenite inflamatória ou cancerosa, formam massas volumosas, duras e irregulares, que aderem à pele e aos tecidos subjacentes ou circunvizinhos. Algumas vezes, desenvolvem-se, sôbre a pele, ulcerações fungosas e sangrentas que revestem, a pouco e pouco, todos os caracteres anátomo-patológicos do neoplasma primitivo (vid. observação XVII).

i) **Generalização** (metástases viscerais)

A fase de generalização dos epiteliomas do pénis é, como a de todos os outros tumores malignos, caracterizada pela formação, a distância, de nódulos secundários que reproduzem o tipo histológico do neoplasma primitivo. O fígado, os pulmões, os rins, o coração, o estômago e o sistema nervoso central são os lugares de eleição para o desenvolvimento dos nódulos secundários.

Na autópsia de um homem vitimado por um epitelioma do pénis, Monod e Brun encontraram seis nódulos secundários na face dorsal do fígado. Um doente de Ricord, vitimado pela mesma doença, apresentava os dois pulmões semeados de nódulos

secundários, uns do tamanho de ervilhas, outros do tamanho de avelãs.

Num outro caso publicado por DEMARQUAY, encontravam-se quinze pequenos neoplasmas secundários no pulmão esquerdo.

E. KAUFMANN refere-se também ao caso de um homem de trinta e dois anos com metástases nos gânglios inguinais, na pele, nos músculos, no fígado, nos pulmões e no coração.

As células epiteliomatosas que conseguem atravessar os diferentes filtros ganglionares, situados no trajecto das vias linfáticas, cáem no canal torácico, entram no sistema venoso e são transportadas pelo sangue até aos pulmões.

Quando se encontram isoladas, estas células atravessam fàcilmente os capilares pulmonares, entram nas cavidades cardíacas esquerdas e são, em seguida, distribuídas por quási todas as vísceras, começando, em geral, pelas mais vascularizadas (fígado, rins, baço, cérebro, etc.).

Pelo contrário, quando formam retalhos tão volumosos que não podem passar através das arteriolas pulmonares, é no pulmão que se desenvolvem os primeiros nódulos secundários. Em certos casos, as células epiteliomatosas penetram directamente nas veias e nos capilares dos tecidos vizinhos ou mudam de caminho ao nível dos primeiros gânglios que encontram no trajecto das vias linfáticas.

«... *si la propagation se fait ordinairement d'un ganglion à l'autre en suivant l'ordre préetabli par le courant de la lymphe*, dizem os histo-patologistas

CORNIL e RANVIER (1), *immédiatement au voisinage du ganglion, l'épithélioma rencontre des veines qui offrent à la généralisation une voie beaucoup plus directe*».

A ausência de adenites cancerosas, apreciáveis clìnicamente, não basta, portanto, para se poder afirmar a ausência de metástases viscerais. Os gânglios inguinais podem ser quási inapreciáveis, pela palpação, em casos de generalização visceral manifesta. Os casos dêste género são, todavia, muito pouco freqüentes.

Os epiteliomas do pénis, à semelhança dos cancros do ovário, generalizam-se muito mais raras vezes e muito mais lentamente do que os epiteliomas das outras regiões do organismo, mas, num grande número de casos (em quinze por cento segundo JAMES EWING), os doentes sucumbem sòmente depois da generalização visceral.

A formação de nódulos secundários nas vísceras seria muito mais freqüente se a doença fôsse entregue à sua própria evolução, e, mesmo assim, observar-se-hia muitas mais vezes se todos os indivíduos vitimados por êste mal fôssem autopsiados.

Em geral, a maior parte dos doentes são operados numa altura em que a terapêutica é coroada de esplêndidos resultados e, por outro lado, aqueles que se apresentam na fase de inoperabilidade ou que se não querem deixar operar escapam quási todos à autópsia. A freqüência da generalização visceral dos

(1) CORNIL et RANVIER, *Manuel d'Histologie Pathologique*, tômo I, Paris, 1901.

epiteliomas do pénis não é, portanto, fácil de estabelecer.

f) **Complicações, perturbações funcionais e anemia cancerosa**

As complicações mais freqüentes dos epiteliomas do pénis são as hemorragias, os fenómenos de retenção urinária e as fístulas uretrais. Num caso observado por THOMAS MACHELL, a uretra encontrava-se completamente obliterada, e, atrás do obstáculo, notavam-se quatro fístulas uretrais.

Um doente observado por BOYER urinava gôta a gôta e a sua bexiga, distendida pela urina, subia até ao umbigo. Feita a amputação do pénis, a urina saíu livremente e os fenómenos de retenção urinária nunca mais se manifestaram. Umas vezes, a impermeabilidade da uretra é a conseqüência de uma simples compressão ou o resultado da obliteração, quási completa, por um nódulo de tecido neoplásico que se desenvolve sôbre a mucosa uretral; outras vezes, os fenómenos de retenção urinária são produzidos por um neoplasma que se desenvolve sôbre a glande e que obtura, completa ou incompletamente, o meato urinário.

Neste último caso, a urina sái através de vários orifícios escondidos no meio do tecido neoplásico, como se notou no doente da observação XVII.

Finalmente, a retenção de urina pode resultar da coarctação do orifício prepucial (fimose cancerosa), como num caso observado por DEMARQUAY.

No período final da doença, manifestam-se, em geral, os sintomas habituais da caquexia cancerosa:

falta de apetite alimentar; emagrecimento; côr amarelada da pele (côr de palha); palidez das mucosas; diminuïção da taxa da hemoglobina; alteração da forma e diminuïção do número de glóbulos vermelhos; aumento do número de glóbulos brancos (hiper-leucocitose) (1); diminuïção da quantidade de fosfatos, de cloretos e de ureia na urina, etc.

A maior parte das vezes, a alteração do estado geral só se manifesta depois da invasão dos gânglios inguinais e pélvicos, mas, em certos casos, surge algum tempo antes. Nas formas ulcerosas com desenvolvimento rápido, a caquexia cancerosa é, ordinàriamente, mais pronunciada e mais precoce do que nas formas vegetantes e de evolução lenta.

k) Evolução, duração e prognóstico

A fôrça de crescimento e de expansão local dos epiteliomas depende, como a de qualquer outro neoplasma, da energia da proliferação celular e das reacções de defeza do tecido conjuntivo.

A evolução dos epiteliomas do pénis é geralmente lenta, mas na literatura médica encontram-se muitos exemplos de desenvolvimento rápido, e nós tivemos também ocasião de observar alguns.

A evolução lenta observa-se sobretudo nos epiteliomas papilares ou vegetantes do invólucro cutâneo do corpo do pénis e da face externa do prepúcio.

A evolução ràpida observa-se principalmente nos

(1) Algumas vezes nota-se, pelo contrário, uma hipo-leucocitose pronunciada.

epiteliomas granulosos e ulcerosos ou corrosivos da uretra, da glande e da face mucosa do prepúcio.

BARNEY refere-se a onze casos de epiteliomas do pénis com mais de cinco anos de evolução e a um com onze.

LEBERT refere-se também a cancróides com dez anos, e DEMARQUAY observou alguns com quinze e até com vinte.

Os casos em que estes neoplasmas evolucionam, pelo contrário, tão ràpidamente que matam os doentes em menos de oito, de seis ou mesmo de dois meses são muito raros, mas não excepcionais.

A duração média é:

Segundo DEMARQUAY	2 a 3 anos
Segundo BARNEY	1 a 4 anos
Segundo MONOD et BRUN	2 a 4 anos
Segundo LEGUEU et PAPIN	3 a 4 anos
Segundo LEBERT	4 1/2 anos

Sob o ponto de vista das recidivas, o prognóstico dos epiteliomas do pénis é relativamente pouco grave, desde que a amputação do órgão seja feita além dos limites do neoplasma e em ocasião oportuna.

A maior parte dos doentes vivem bastantes anos depois da operação e morrem, quási sempre, de outras doenças. A mortalidade é, segundo JAMES EWING (1), de trinta e dois por cento. Uns desenvolvem metástases viscerais; outros sucumbem sòmente com lesões pélvicas e locais. Sob o ponto de vista das funções genésicas, o prognóstico é dos

(1) JAMES EWING, *obr. cit.*

mais graves, se o órgão é amputado pela base; nos casos em que a amputação é feita ao nível da parte média, alguns indivíduos conseguem ainda exercer a cópula e fecundar as suas mulheres.

Fabrice de Hilden, referindo-se a um indivíduo a quem fez uma amputação parcial do pénis, escreve: «*Il me dit, en outre, plusieurs fois qu'il était très--souvent porté aux plaisirs de l'amour*».

l) Diagnóstico

O diagnóstico dos epiteliomas do pénis é geralmente fácil, mas, em certos casos, a confusão com outras lesões é possível e até certo ponto desculpável.

Na literatura médica encontram-se, com efeito, muitos exemplos de erros de diagnóstico, cometidos por clínicos com largos anos de observação e de experiência e até por histo-patologistas de longa prática.

Bell, Ricord, Fournier, Galligo, Vidal de Cassis e outros autores referem-se a alguns casos.

A idade do doente, a sede, a forma, o aspecto, a extensão e a profundidade das lesões locais, o seu desenvolvimento inicial e a sua evolução, o rebate sôbre os gânglios ou sôbre todo o organismo são valiosos focos luminosos colocados no caminho do diagnóstico, mas a confusão com lesões sifilíticas, com papilomas, com vegetações papilomatosas de origem venérea (condilomas) e até com nódulos fibro-plásticos dos corpos cavernosos não deixa de ser possível.

O êrro pode ser cometido nos dois sentidos, isto é, podemos tomar um epitelioma por qualquer outra formação mórbida (cancro sifilítico, condiloma, etc.) e, reciprocamente, uma lesão não cancerosa por um epitelioma.

Os epiteliomas ulcerosos que se desenvolvem sôbre o prepúcio e principalmente sôbre a glande apresentam, no seu início, uma certa semelhança com as ulcerações sifilíticas ou tuberculosas e, por conseqüência, se os comemorativos não são suficientes para esclarecer a questão, o diagnóstico só pode ser feito pela evolução da doença, por um tratamento de prova ou pela análise histológica.

Não são sòmente as úlceras sifilíticas, primárias, secundárias ou terciárias, que se podem confundir com as úlceras epiteliomatosas. Os cancros sifilíticos vegetantes e hipertróficos apresentam, por vezes, tal semelhança com os epiteliomas papilares, levemente ulcerados, que o diagnóstico diferencial entre as duas doenças é muito difícil e, em certos casos, absolutamente impossível sem o auxílio dos laboratórios. A análise histológica e a reacção de Wassermann são, muitas vezes, indispensáveis.

As dificuldades de diagnóstico dos epiteliomas do pénis são, ordinàriamente, tanto maiores e tanto mais freqüentes quanto mais recentes são estas produções mórbidas, mas, num grande número de casos, principalmente naqueles em que se apresenta a hipótese de um papiloma, sucede precisamente o contrário.

Nos casos em que são acessíveis à vista, os papi-

lomas da glande diagnosticam-se fàcilmente, emquanto são pequenos. Mais tarde, ulceram-se, quer espontaneamente, quer sob a influência de tópicos vários ou de traumatismos repetidos, e, algumas vezes, à medida que aumentam de volume, perdem os seus caracteres próprios e adquirem, a pouco e pouco, o aspecto exterior dos epiteliomas papilares.

Compreende-se fàcilmente que, nestas circunstâncias, as dificuldades de diagnóstico podem ser grandes.

« *Os condilomas acuminados e ulcerados,* diz BELL, *confundem-se tão fàcilmente com os epiteliomas papilares que, em certos casos, até os próprios especialistas se encontram sèriamente embaraçados* ».

As dificuldades são ainda maiores nos casos em que as produções mórbidas, papilomatosas ou epiteliomatosas, se desenvolvem debaixo do prepúcio.

Nestes casos, o médico deve fazer, sistemàticamente, o desbridamento da prega prepucial.

Pelos comemorativos, podemos chegar à conclusão de que uma dada produção mórbida era, no seu início, um simples papiloma, mas nada nos autoriza a afirmar que esta produção não sofreu, espontaneamente ou sob a influência de qualquer traumatismo local, uma evolução epiteliomatosa, tanto mais que as hiperplasias papilomatosas são freqüentemente os pontos de partida de epiteliomas, principalmente nos indivíduos de idade avançada.

Em tais circunstâncias, só no campo do microscópio se consegue estabelecer o diagnóstico e, por vezes, até êste processo pode deixar dúvidas.

Entre os mais puros papilomas e os que se encontram em início de evolução epiteliomatosa franca, há uma transição insensível e gradual, uma espécie de «terra de ninguém» ou, por outras palavras, uma série de tipos de lesões intermediárias que podem embaraçar sèriamente o histo-patologista e obrigá-lo a repetir a análise com outros fragmentos do mesmo tecido.

Relativamente fácil é o diagnóstico dos nódulos epiteliomatosos que se desenvolvem sôbre os corpos cavernosos, porque o seu crescimento progressivo, a sua tendência para a ulceração, o aumento de volume dos gânglios inguinais e a presença de um neoplasma sôbre a glande, sôbre o prepúcio ou sôbre o invólucro cutâneo do corpo do pénis excluem qualquer outra hipótese.

Feito o diagnóstico de epitelioma, é necessário determinar o grau da sua extensão em superfície e, sobretudo, em profundidade, porque, em certos casos de cancróides superficiais e pouco extensos do prepúcio ou do invólucro cutâneo do corpo do pénis, podemos poupar o doente à mais chocante e à mais horrível das mutilações. A simples ablação do neoplasma tem dado, nestes casos, resultados tão bons como a amputação do pénis. Pela forma, pelo aspecto, pelo volume e pela consistência dos tecidos vizinhos, avalia-se, mais ou menos, o grau de extensão em profundidade.

Nos casos duvidosos, podemos, como fazia Lisfranc, incisar o tumor, no sentido do comprimento do penis, até atingir as albugíneas dos corpos caver-

nosos. Se estas se encontram intactas, deve fazer-se a ablação de cada uma das metades do neoplasma, de dentro para fora e de baixo para cima, sem destruir os tecidos que não estão invadidos.

No caso contrário, faz-se a amputação, total ou parcial, do pénis.

m) Etiologia

A etiologia das lesões neoplásicas tem dado lugar a largas discussões e a renhidos debates e tem constituído o assunto de muitos milhares de publicações; mas o que hoje se conhece sôbre esta questão resume-se ainda em teorias variadas e em hipóteses diversas. Nada de absoluto, nada de positivo.

A verdadeira causa dos epiteliomas do pénis não se conhece melhor do que a de qualquer outro neoplasma, seja qual fôr a sua natureza ou a sua sede, mas há um certo número de factores locais, anatómicos e anátomo-patológicos, que não devemos deixar de mencionar, porque, num grande número de casos, a sua acção sôbre o desenvolvimento da doença parece ser manifesta.

Neste capítulo falaremos sòmente sôbre a acção etiológica de certas lesões locais e sôbre o contágio.

Quando tratarmos das anomalias do prepúcio, veremos a influência da fimose.

Inflamações crónicas repetidas, irritações químicas ou mecânicas, traumatismos, cicatrizes de lesões sifilíticas, etc. — As inflamações crónicas, as irritações químicas ou mecânicas e as cicatrizes de queimadu-

ras, de lesões traumáticas ou de doenças venéreas exercem uma certa influência sôbre o desenvolvimento dos epiteliomas do pénis. Em trinta e três casos, KAUFMANN encontrou vinte e nove em que a doença tinha sido precedida de balanites crónicas provocadas por secreções irritantes.

THOMSON considera como lesões pre-cancerosas as balanites catarrais crónicas com hiperplasia e descamação do tecido epitelial (psoriase balano-prepucial de SCHUCHARDT).

BUDAY refere-se a um epitelioma da extremidade anterior da uretra, consecutivo a uma elefantíase do pénis, e MARTIN observou, na clínica de RICHET, um caso de epitelioma da glande, consecutivo a uma blenorragia crónica.

HOTTINGER refere-se também a vários casos em que a doença parece ter sido o resultado de inflamações crónicas repetidas. Os traumatismos do pénis podem exercer, igualmente, uma certa influência sôbre o aparecimento de epiteliomas. Alguns autores acusam até o traumatismo da circuncisão.

MARX refere-se a um homem de cinqüenta anos, que, na sua mocidade, se apaixonou por uma mulher com quem esteve amantisado durante quatro ou cinco anos.

Esta mulher, exageradamente ciumenta, conseguiu que o seu amante deixasse colocar no prepúcio um cadeado de ouro e, algumas vezes, receando que um cadeado não fôsse bastante, aplicava dois.

Quando se afastou da sua amante, êste homem apresentava uma inflamação pronunciada do pre-

púcio e, mais tarde, desenvolveu-se um epitelioma sôbre os tecidos inflamados.

Chamado pelo doente, DUPUYTREN observou, na prega perpucial, mais de vinte orifícios. Informado sôbre o que se tinha passado, relacionou a origem do neoplasma com as tracções freqüentes e repetidas que o cadeado devia ter exercido pelo seu pêzo e pela distensão do prepúcio, durante as erecções não satisfeitas.

Em Junho de 1921, observámos, no Hospital da Universidade de Coimbra, um caso de epitelioma da mucosa balano-prepucial, que se manifestou dois meses depois de uma parafimose que o doente conseguiu reduzir por manobras mecânicas, variadas e mais ou menos violentas (vid. observação IV).

¿Não haveria neste caso uma certa relação entre o traumatismo e o aparecimento do neoplasma?

Esta relação é provável, mas estamos muito longe de poder afirmar que a deslocação forçada do anel prepucial para a parte posterior da glande e as manobras de redução tenham feito mais do que despertar um epitelioma latente ou acelerar a marcha de uma lesão epiteliomatosa ainda imperceptível.

Algumas vezes, os epiteliomas do pénis têm, como ponto de partida, lesões papilomatosas antigas, dotadas de uma evolução muito lenta e aparentemente insignificantes.

FABRICE DE HILDEN observou um caso dêste género num homem de oitenta anos, que tinha, desde criança, uma pequena verruga na extremidade da glande.

Emquanto solteiro, o doente nada sofria, mas, de-

pois de casado, os movimentos do coito despertavam dores vivas ao nível da verruga. Esta aumentou consideràvelmente de volume e adqueriu, a pouco e pouco, todos os carácteres de um epitelioma.

Ricord, Blach, Chalvet, Klebs, Fournier, Roger e outros autores descreveram também vários exemplos de papilomas que se transformaram em epiteliomas sob a influência de irritações mecânicas, repetidas, ou de cauterizações intempestivas e violentas.

«*Cette sorte de cancer,* diz Roux, referindo-se aos epiteliomas do pénis, *est purement locale et produite par une cause également locale irritant le gland d'une façon permanente*».

Demarquay, Poncet, Guiard, Petit, etc., publicaram algumas observações de epiteliomas do pénis que se desenvolveram ao nível de fístulas uretrais.

Nestes casos, é provável que a irritação dos bordos das fístulas, pela urina, tenha desempenhado um papel importante.

Aschoff (1) declara que, em muitos casos de epiteliomas do pénis, é possível reconhecer a sua derivação de cicatrizes, especialmente sifilíticas, da glande ou do prepúcio.

Alguns autores consideram a própria sífilis como causa possível; outros inclinam-se a negar-lhe a menor influência etiológica. Voelker não admite qualquer relação entre as duas doenças.

Pelo contrário, Demarquay, Monot et Brun, James

(1) Aschoff, *Anatomia Patológica*, tômo II, trad. italiana de Tito Cavazzani, Torino, 1914.

EWING e outros autores afirmam que as lesões sifilíticas locais (cancros sifilíticos e suas cicatrizes, placas mucosas, etc.) podem ser o ponto de partida de epiteliomas.

Contágio. — A questão da contagiosidade do cancro começou a ser discutida há aproximadamente dois séculos, e devemos dizer que, de ano para ano, aumenta consideràvelmente o número de partidários.

LAPTHORN SMITH, num artigo que escreveu no número 70 da *Presse Médicale* de 1921, afirma que o cancro é uma doença parasitária e contagiosa e que o tecido cicatricial é um esplêndido lugar para o desenvolvimento dos parasitas.

DEMARQUAY, MARTIN e outros autores sustentam que o epitelioma do pénis pode resultar do contacto da glande ou do prepúcio com um cancro do focinho de tenca ou da vagina.

Realmente, têm sido observados alguns casos de contágio, mas os exemplos dêste género são relativamente pouco freqüentes. O próprio DEMARQUAY, em 134 casos de epiteliomas do pénis, apenas encontrou um em que a mulher do doente tinha um tumor no útero.

GIROU (1) observou um caso de coïncidência de um cancro do pénis e de um cancro da vagina, em dois cônjuges, e, pelo interrogatório, julgou poder afirmar que a mulher tinha contagiado o marido, mas não conseguiu obter elementos absolutamente decisivos.

(1) Citado por MAUCLAIRE, *Presse Médicale* de 7 de Fevereiro de 1920.

QUEILLOT (1) refere-se a vinte e três casos de epiteliomas do pénis, observados em indivíduos cujas mulheres apresentavam tumores uterinos, e POTHERAT (2) observou cinco casos em que a hipótese do contágio pode ser admitida, mas insiste sôbre a raridade do cancro do pénis comparado com o do útero e com o da vagina.

A implantação pelo contacto é possível, sobretudo quando o invólucro tegumentar do pénis apresenta uma solução de continuïdade que favorece a enxertia das células neoplásicas, mas os casos dêste género são, como acima dissemos, pouco freqüentes.

Em Março de 1920, encontrava-se, na Clínica Ginecológica da Faculdade de Medicina de Coimbra, com um cancro inoperável da vagina e do colo do útero, uma mulher que, durante a sua doença, teve relações sexuais com vários indivíduos, e não lhe constava que tivesse contagiado algum.

Em Janeiro de 1922, autopsiámos uma meretriz que faleceu com um cancro ulceroso do colo do útero, na fase de generalização visceral, e não nos consta que esta mulher tivesse contagiado alguém, apesar de ter tido uma vida sexual activa, durante o primeiro ano da sua doença, segundo nos informaram na ocasião da autópsia. Os exemplos dêste género contam-se aos milhares.

Não podemos afastar a possibilidade do contágio,

(1) Citado pelo Ex.mo Sr. Prof. Dr. LUÍS DOS SANTOS VIEGAS, no semestre de verão de 1912-1913, numa das suas prelecções sôbre etiopatogenia dos tumores.

(2) *Presse Médicale* de 7 de Fevereiro de 1920.

mas, pelo que acabamos de mencionar, êste deve ser pouco freqüente.

2 — Observações

OBSERVAÇÃO I

Epitelioma papilar da glande

Exemplar 543 do Museu de Anatomia Patológica e Patologia Geral da Universidade de Coimbra.

Descrição macroscópica. — Êste exemplar é constituído pela glande e pelo têrço anterior do corpo de um pénis. Mede seis centímetros de comprimento por onze de circunferência. A prega prepucial encontra-se reduzida a um estreito retalho circular, no qual se observam alguns fios de crina unindo o folheto mucoso ao folheto cutâneo. Isto faz-nos supôr que o doente era um fimótico e que o cirurgião, querendo examinar cuidadosamente a glande, circuncidou o prepúcio, um ou dois dias antes de pegar no bisturi para fazer a amputação do pénis.

A forma geral da glande não se encontra muito alterada. A situação, a forma e as dimensões do meato urinário são sensivelmente normais. Na metade superior da corôa da glande e na parte correspondente do sulco balano-prepucial, observa-se uma massa de tecido neoplásico, de superfície vegetante e com aspecto de couve-flor, que penetra na espessura dos tecidos subjacentes e invade as extremidades anteriores dos corpos cavernosos.

Análise histológica. — O fragmento de tecido para análise foi extraído da parte dorsal da corôa da glande e os cortes foram feitos perpendicularmente à superfície do tumor.

Examinando estes cortes, das camadas superficiais para as partes profundas, observamos:

a) Um epitélio pavimentoso estratificado, do qual partem numerosos cordões ou cilindros de células epiteliomatosas pronunciadamente atípicas. Em certos pontos, estes cordões ramificam-se e anastomosam-se uns com os outros, formando uma rêde cujas malhas se encontram cheias de tecido conjuntivo.

b) Ilhotas de células epiteliomatosas, distribuídas por todo o campo do microscópio.

c) Células neoplásicas, isoladas e infiltradas nos interstícios do tecido conjuntivo que constitue o estroma do tumor.

d) Alguns globos epidérmicos.

e) Muitos linfocitos, distribuídos por todo o campo do microscópio.

A parte superficial da glande encontra-se completamente destruída pelo processo neoplásico. A parte central encontra-se também invadida por algumas células epiteliomatosas em via de divisão activa, mas é ainda possível diagnosticar o órgão pela sua estrutura trabéculo-areolar.

Diagnóstico. — Epitelioma pavimentoso lobulado com globos epidérmicos.

OBSERVAÇÃO II

Epitelioma papilar da glande com invasão do prepúcio e da parte anterior dos corpos cavernosos

Exemplar 1.480 do Museu de Anatomia Patológica e Patologia Geral da Universidade de Coimbra.

Descrição macroscópica. — Êste exemplar (figs. 15 e 21) é constituído pela metade anterior de um pénis. Mede oito centímetros de comprimento por dezassete de circunferência. O orifício prepucial (vid. fig. 15) apenas deixa passar uma delgada vareta de vidro, e os seus bordos apresentam, em certos pontos, mais de dois centímetros de espessura.

Abrindo a cavidade prepucial, nota-se que as paredes do prepúcio são muito espessas e que a glande está completamente destruída por um neoplasma, de superfície vegetante e com aspecto de couve-flor (vid. fig. 21).

O meato urinário é difícil de encontrar. Os corpos cavernosos, infiltrados de tecido neoplásico, apresentam uma consistência dura e uma côr branca.

Análise histológica. — a) Glande. O tecido da glande encontra-se tão desorganizado que a sua estrutura trabéculo-areolar é difícil de reconhecer.

No meio de um estroma pouco abundante, constituído principalmente por fibras conjuntivas, observam-se muitas células epiteliomatosas, consideràvelmente volumosas e com núcleos em via de divisão activa. Algumas destas células distribuem-se irre-

gularmente por toda a superfície dos cortes; outras constituem grupos (cordões e lóbulos), de dimensões variadas e de contornos irregulares.

Encontram-se muitos globos epidérmicos em diversos estados de evolução.

b) *Prepúcio.* - As papilas da mucosa do prepúcio encontram-se consideràvelmente hipertrofiadas, e, do seu revestimento epitelial, partem numerosas colunas de células volumosas, de contornos poligonais (células do tipo mucoso de MALPIGHI), com disposição recíproca desordenada e com núcleos em via de divisão activa, que penetram na espessura do tecido conjuntivo subjacente. Algumas destas colunas de tecido epitelial ramificam-se e anastomosam-se, outras dividem-se em pequenos lóbulos que se encontram separados uns dos outros por feixes de fibras conjuntivas.

Em certos pontos das preparações, observam-se muitos globos epidérmicos.

c) *Corpos cavernosos.* Examinando um fragmento de tecido extraído do têrço médio dos corpos cavernosos, encontramos muitos globos epidérmicos e um grande número de células epiteliomatosas, não degeneradas, umas isoladas, outras associadas em grupos.

Diagnóstico. — Epitelioma pavimentoso lobulado com globos epidérmicos.

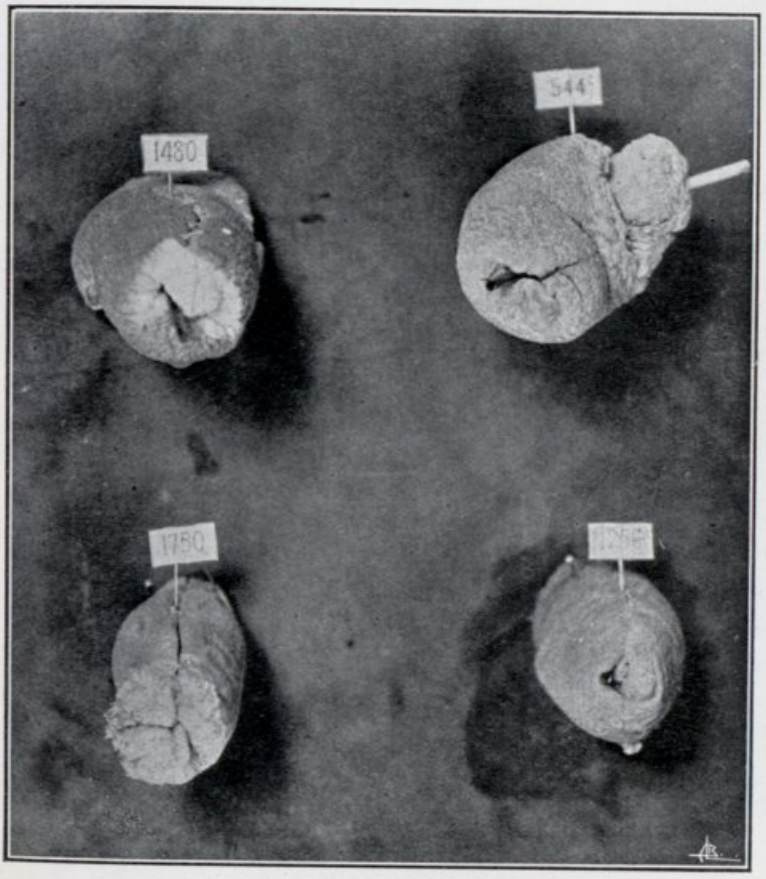

EPITELIOMAS DO PÉNIS

(Redução de 1/3)

Fig. 15 (Exemplar 1480 do Museu. Observação II)
— 16 (— 544 — — III)
— 17 (— 1750 — — IV)
— 18 (— 1256 — — V)

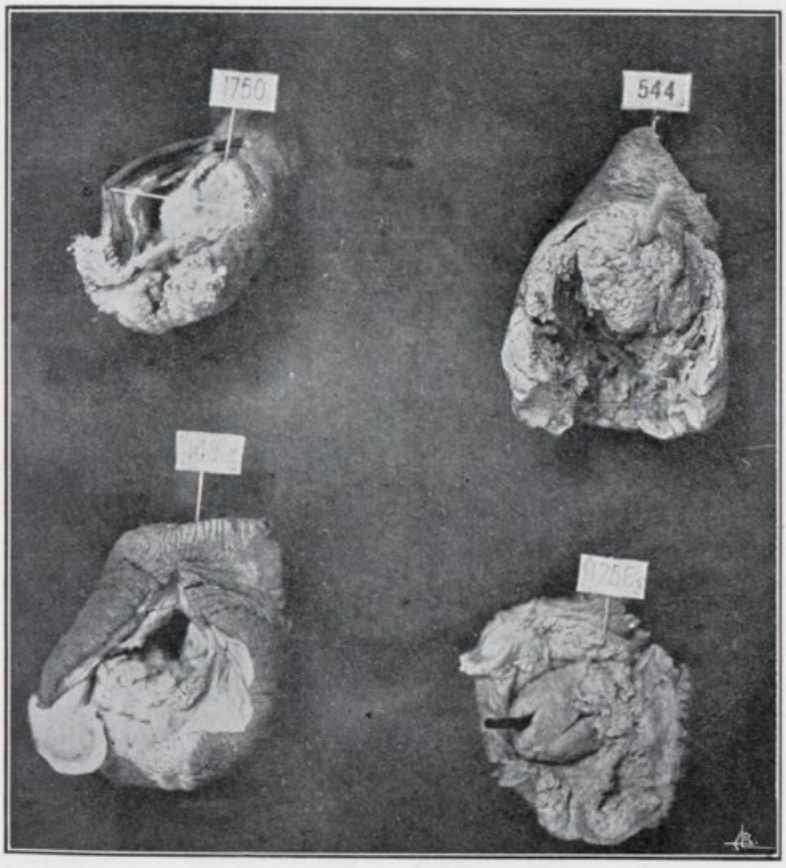

EPITELIOMAS DO PÉNIS

(Redução de 1/5)

Os mesmos exemplares da estampa anterior, mostrando as lesões da mucosa balano-prepucial

Fig. 19	(Exemplar	1750	do Museu.	Observação	IV)
— 20	(—	544	—	—	III)
— 21	(—	1480	—	—	II)
— 22	(—	1256	—	—	V)

OBSERVAÇÃO III

Epitelioma papilar da glande com perfuração da parede lateral esquerda do prepúcio e com invasão dos gânglios inguinais

História clínica(1)

J. C., de 45 anos, alfaiate, entrou para a enfermaria de U. H. em 15 de Maio de 1912.

A. H. — Sem valor.

A. C. — Sem valor.

A. P. — Fimose congénita incompleta. Teve as primeiras relações sexuais aos 44 anos. Não teve doenças venéreas.

H. P. — Dez ou doze meses antes de entrar para o Hospital, observou, na vizinhança do freio do pénis, um pequeno nódulo de consistência dura e de superfície ulcerada. Poucos dias depois, êste nódulo inflamou-se e começou a supurar. O doente fez aplicações locais de diversas substâncias, mas sem resultados favoráveis.

E. A. — Apresentou-se no Hospital com um tumor de aspecto vegetante, implantado sôbre a face laletral esquerda do pénis, sangrando fortemente e tendo perfurado o prepúcio que se encontrava ao lado. Os gânglios inguinais encontravam-se aumentados de volume. O doente queixava-se de dôres espontâneas e provocadas pela micção.

Reacção de WASSERMANN — negativa.

(1) As notas clínicas dêste caso foram colhidas no Arquivo da Clínica Urológica da Faculdade de Medicina da Universidade de Coimbra.

Análise cito-bacteriológica das urinas — muitos glóbulos de pús, poucos glóbulos vermelhos, bastantes estafilococos e alguns estreptococos.

Tratamento. — Amputação do pénis pela base com esvaziamento ganglionar das duas regiões inguinais.

A operação foi feita pelo Ex.mo Sr. Prof. Dr. ANGELO DA FONSECA, em 25 de Junho de 1912, e o doente saíu curado em 2 de Agôsto do mesmo ano.

Estudo anátomo-patológico

Exemplar 544 do Museu de Anatomia Patológica e Patologia Geral da Universidade de Coimbra.

Descripção macroscópica. — Êste exemplar (figs. 16 e 20) é constituído pelos dois têrços anteriores de um pénis. Tem sete centímetros de comprimento por dezassete de circunferência.

O orifício prepucial é muito pequeno (vid. fig. 16) e os seus bordos são muito espessos. Na parede lateral esquerda do prepúcio, a dois centímetros e meio da sua extremidade anterior, encontra-se um orifício circular, com cêrca de três centímetros e meio de diâmetro, cujos bordos são irregulares e estão infiltrados de tecido neoplásico. Através dêste orifício, sai para o exterior uma volumosa massa de tecido cuja superfície se encontra semeada de granulações e de vegetações, de tamanhos diversos e de formas variadas (vid. fig. 16).

É a glande que se encontra completamente destruída por tecido neoplásico. O meato urinário é difícil de encontrar. Em certos pontos, observam-se

Fig. 23. — (Ampliação de 153 diâmetros)
Exemplar 544 (Observação III)

CORDÕES E LÓBULOS DE CÉLULAS EPITELIOMATOSAS

algumas ulcerações. Fazendo o desbridamento da parede lateral esquerda do prepúcio, nota-se (vid. fig. 20) que a mucosa balano-prepucial está completamente destruída por tecido neoplásico.

Análise histológica. — Pela análise histológica, notam-se muitos grupos (cordões e lóbulos) de células epiteliomatosas, distribuídos por toda a superfície dos cortes e separados uns dos outros por feixes de fibras conjuntivas (vid. fig. 23).

Alguns dêstes grupos encontram-se necrosados na parte central; outros contêm globos córneos ou são formados exclusivamente por células vivas, sem tendência para a evolução epidérmica. O tecido conjuntivo que os separa está infiltrado de linfocitos e de células epiteliomatosas isoladas. A parte central da glande está pouco alterada, mas a parte periférica encontra-se completamente destruída.

Diagnóstico. — Epitelioma pavimentoso lobulado com globos epidérmicos.

OBSERVAÇÃO IV

Epitelioma papilar da mucosa balano-prepucial

História clínica

J. P. B., de 75 anos, viúvo, serralheiro, natural de Carvalhais (Figueira da Foz), entrou para a enfermaria de D. S. H. em Maio de 1921 e foi transferido para a enfermaria de U. H. em 30 de Julho do mesmo ano.

A. H. — Sem valor.

A. C. — Sem valor.

A. P. — Fimose congénita imcompleta. Não teve doenças venéreas nem outras lesões do lado do seu aparelho genital.

H. P. — Em Setembro de 1920, no fim de uma descamisada, êste doente, querendo demonstrar aos seus companheiros de trabalho que, apesar de ser um velho de «três quarteirões de anos», ainda conservava a sua virilidade genital e apresentava, como êles, um pénis sem defeitos, «arregaçou» o prepúcio com tal violência que descobriu completamente a sua glande.

A experiência custou-lhe dores violentas e o resultado foi uma parafimose que o doente teve a felicidade de conseguir reduzir, ao fim de vinte e quatro horas. Fez aplicações locais de água quente e, por manobras mecânicas variadas, conseguiu, com certo esfôrço e depois de várias tentativas, reconduzir o anel prepucial à sua primitiva posição.

Quando isto sucedeu, o doente não notou qualquer lesão sôbre a mucosa balano-prepucial. Um ou dois meses depois, começou a sentir dores espontâneas, ao nível da extremidade livre do pénis, e, pela expressão, fazia sair, através do orifício prepucial, uma substância esbranquiçada, muito irritante e muito fétida. A metade anterior do órgão encontrava-se aumentada de volume e apresentava uma côr avermelhada. A passagem da urina através do vestíbulo prepucial provocava uma intensa sensação de ardor. Fez aplicações locais de cosimentos de malvas, durante alguns meses, e, depois disso, con-

sultou um médico que o aconselhou a dar entrada num hospital.

E. A. — A metade anterior do pénis encontra-se aumentada de volume. O anel prepucial está coberto de tecido neoplásico, vegetante e com aspecto de couve-flor. O orifício do prepúcio é muito pequeno; através dêle, sai para o exterior um exsudato esbranquiçado, muito fétido. O doente queixa-se de dores espontâneas e de ardor durante as micções.

Os gânglios inguinais são pouco volumosos, mas apresentam uma consistência dura e são ligeiramente dolorosos à pressão.

Tratamento. — Amputação do pénis com esvaziamento ganglionar das regiões inguinais. A operação foi feita pelo Ex.mo Sr. Prof. Dr. Angelo da Fonseca, em 8 Agôsto de 1921, e o doente saíu curado em 2 de Outubro do mesmo ano.

Estudo anátomo-patológico

Exemplar 1.750 do Museu de Anatomia Patológica e Patologia Geral da Universidade de Coimbra.

Descrição macroscópica. — Êste exemplar (figs. 17 e 19) mede sete centímetros de comprimento por doze de circunferência máxima. A sua configuração é mais ou menos semelhante à de uma alcachofra. O orifício do prepúcio é muito pequeno e os seus bordos encontram-se completamente cobertos de uma massa de tecido de nova formação, com aspecto de couve-flor, que apresenta longas e delgadas vegeta-

ções, implantadas perpendicularmente sôbre a pele e sôbre a mucosa do prepúcio (vid. fig. 17).

Algumas destas vegetações, aglutinadas pelo exsudato esbranquiçado a que já nos referimos, formam lâminas mais ou menos semelhantes a pequenas pétalas de malmequer. Abrindo a cavidade prepucial nota-se (vid. fig. 19):

a) que a distância entre o vértice da glande e o orifício do prepúcio é de dois centímetros, o que equivale a dizer que o comprimento do vestíbulo prepucial é exagerado;

b) que a forma e as dimensões da glande são sensivelmente normais;

c) que toda a mucosa balano-prepucial se encontra destruída por tecido neoplásico, com aspecto de couve-flor;

d) que êste tecido penetra na espessura da glande e do prepúcio e que invade as extremidades anteriores dos corpos cavernosos;

e) que, dentro da cavidade prepucial, existe uma substância esbranquiçada, de cheiro fétido, de aspecto caseoso e de consistência cremosa.

Análise histológica. — a) *Glande.* O epitélio da glande está consideràvelmente aumentado de espessura e os aparelhos papilares encontram-se muito hipertrofiados. Da camada mucosa de Malpighi, partem numerosos cordões de células epiteliais, uns simples, outros ramificados, que penetram irregularmente na espessura do tecido trabéculo-areolar da glande, respeitando apenas um pequeno número

de trabéculas, na parte central do órgão. As células apresentam uma disposição recíproca desordenada e encontram-se em via de divisão activa. Na espessura do tecido epiteliomatoso, observam-se alguns globos epidérmicos e, nos interstícios do tecido conjuntivo inter-epitelial, encontram-se muitos linfocitos.

b) *Prepúcio.* As células do revestimento epitelial do prepúcio são volumosas e de contornos irregulares, apresentam uma disposição recíproca desordenada e infiltram-se nos interstícios do tecido conjuntivo subjacente. Na espessura da prega prepucial, encontram-se alguns globos epidérmicos e muitas células epiteliomatosas isoladas. Nas partes superficiais, observam-se lesões de hiperplasia papilar.

Diagnóstico. — Epitelioma pavimentoso lobulado com globos epidérmicos.

OBSERVAÇÃO V

Epitelioma papilar da glande e da face mucosa do prepúcio

Exemplar 1.256 do Museu de Anatomia Patológica e Patologia Geral da Universidade de Coimbra.

Descrição macroscópica. — Êste exemplar (figs. 18 e 22) é constituído pelo segmento balano-prepucial de um pénis. Tem seis centímetros de comprimento por treze de circunferência máxima.

O orifício prepucial é pequeno e encontra-se quási completamente obturado por uma massa de tecido

neoplásico, de superfície irregular e com aspecto de couve-flor. A espessura, a consistência e o aspecto da metade direita do anel prepucial são sensìvelmente normais.

Pelo contrário, a metade esquerda, invadida pelo neoplasma, encontra-se aumentada de espessura e de consistência. Abrindo a cavidade prepucial, nota-se (vid. fig. 22): que a forma e as dimensões da glande são sensìvelmente normais; que não há aderências entre a glande e o prepúcio; que a metade anterior da mucosa balânica não apresenta lesões materiais macroscòpicamente apreciáveis; que a forma e as dimensões do meato urinário são sensìvelmente normais; que, na metade posterior da glande, no sulco balano-prepucial e na metade esquerda da mucosa do prepúcio, se desenvolveu uma massa de tecido neoplásico, de superfície irregular, de forma vegetante e com aspecto de couve-flor.

Análise histológica. — Das camadas profundas do epitélio da glande, destacam-se numerosas colunas de células epiteliomatosas que penetram, de um modo irregular, na espessura do tecido subjacente. Em certos pontos das preparações, estas colunas dividem-se em pequenos lóbulos, nos quais se observam alguns globos epidérmicos. Nas partes centrais da glande, encontram-se algumas células epiteliomatosas, isoladas, e muitos linfocitos, mas o órgão conserva, mais ou menos, a sua estrutura areolar. Na espessura da prega prepucial, observam-se também muitos cordões de células epiteliomatosas, alguns dos

quais apresentam globos epidérmicos. Nos interstícios do tecido conjuntivo que os separa, encontram-se muitos linfocitos.

Diagnóstico. — Epitelioma pavimentoso lobulado com globos epidérmicos.

OBSERVAÇÃO VI

Epitelioma papilar ulcerado da glande e do prepúcio, com invasão dos gânglios inguinais esquerdos

História clínica (1)

L. C., de 67 anos, casado, proprietário, entrou para a enfermaria, de U. H., em 28 de Setembro de 1912.

A. H. — Sem valor.

A. C. — Sem valor.

A. P. — Fimose congénita incompleta. Teve sesões aos treze anos, uma pneumonia aos quinze e varíola aos dezóito A mulher não teve filhos.

H. P. — Quatro anos antes de entrar para o Hospital, apareceu-lhe, na face lateral direita da glande, uma pequena pápula, avermelhada e muito pruriginosa.

Durante três anos e meio, não fez tratamento algum. Quando o prurido era intenso, o doente friccionava com os dedos a extremidade do pénis, chegando, por vezes, a produzir pequenas excoriações.

(1) As notas clínicas dêste caso foram colhidas no Arquivo da Clínica Urológica da Faculdade de Medicina da Universidade de Coimbra.

Seis meses antes de entrar para o Hospital, começou a notar que a sua glande aumentava consideràvelmente de volume e que, na vizinhança da pápula a que acima nos referimos, se tinha desenvolvido uma pequena excrescência carnosa, esbranquiçada e indolente. Poucos dias depois, esta excrescência tinha as dimensões de uma ervilha.

Consultou um médico que desbridou o prepúcio, afim de observar e tratar directamente a lesão. Fez, durante algum tempo, lavagens com permanganato de potássio, mas sem resultado favorável.

E. A. — O têrço anterior do pénis encontra-se aumentado de volume e apresenta uma consistência dura. O orifício prepucial é pequeno e os seus bordos estão consideràvelmente aumentados de espessura. Nas paredes dorsal e ventral do prepúcio, encontram-se algumas ulcerações, de contornos irregulares, no fundo das quais se observa uma massa de tecido de nova formação, de superfície vegetante e com aspecto de couve-flor.

O doente não se queixa de dores espontâneas nem de ardor provocado pela urina durante as micções. Os gânglios inguinais esquerdos estão aumentados de volume, apresentam uma consistência dura e são dolorosos à pressão. Os gânglios inguinais direitos não apresentam alterações apreciáveis. A temperatura oscila entre trinta e seis e trinta e sete graus e o estado geral é regular.

Tratamento. — Amputação do pénis com esvaziamento ganglionar da região inguinal esquerda. A

operação foi feita pelo Ex.mo Sr. Prof. Dr. ANGELO DA FONSECA, em 5 de Novembro de 1912, e o doente saíu curado em 14 de Dezembro do mesmo ano.

Estudo anátomo-patológico

Exemplar 871 do Museu de Anatomia Patológica e Patologia Geral da Universidade de Coimbra.

Descripção macroscópica. — Êste exemplar (fig. 24) é constituído pelo têrço anterior de um pénis. Tem seis centímetros de comprimento por treze de circunferência. Juntamente, encontram-se alguns gânglios inguinais, volumosos e duros. O neoplasma ocupa o prepúcio, a metade posterior da glande e a parte anterior do corpo do pénis. O orifício prepucial é mais ou menos arredondado e tem aproximadamente oito milímetros de diâmetro. O bordo anterior do prepúcio é espesso, tem uma consistência dura e apresenta, na parte dorsal, uma chanfradura profunda, limitada por tecido neoplásico com aspecto de couve-flor.

Sôbre a face cutânea da parede dorsal do prepúcio, observam-se várias úlceras neoplásicas, mais ou menos arredondadas e de contornos irregulares. Sôbre a parede ventral, encontra-se outra úlcera da mesma natureza e com os mesmos caracteres. Não se notam aderências entre a glande e o prepúcio, mas a mucosa prepucial e a metade posterior da mucosa balânica estão completamente destruídas por uma massa de tecido neoplásico que oferece o aspecto de couve-flor.

Análise histológica. — Pela análise histológica de um fragmento de tecido da parte posterior da glande notamos:

a) um epitélio pavimentoso estratificado cujas células proliferam activa e desordenadamente;

b) vários cordões e alguns lóbulos de células epiteliomatosas, separados uns dos outros por volumosos feixes de fibras conjuntivas;

c) muitos globos epidérmicos e um grande número de células epiteliomatosas isoladas;

d) numerosos linfocitos, infiltrados nos interstícios do tecido conjuntivo e distribuídos por todo o campo do microscópio.

Os gânglios inguinais esquerdos encontram-se invadidos por células neoplásicas, mas o tecido ganglionar não está completamente destruído.

Diagnóstico. — Epitelioma pavimentoso lobulado com globos epidérmicos.

OBSERVAÇÃO VII

Epitelioma ulceroso da glande e do prepúcio

Exemplar 546 do Museu de Anatomia Patológica e Patologia Geral da Universidade de Coimbra.

Descrição macroscópica. — O neoplasma (fig. 25) ocupa toda a região balano-prepucial e invade a extremidade anterior do corpo do pénis. A glande conserva mais ou menos a sua forma normal, mas está consideràvelmente aumentada de volume (mede

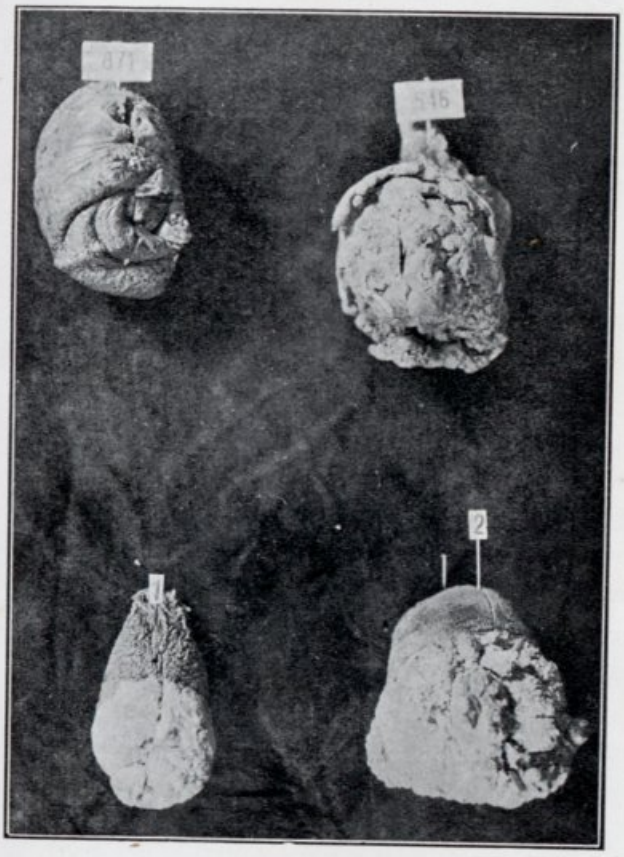

EPITELIOMAS DO PÉNIS

(Redução de 1/3)

Fig. 24 (Exemplar 871 do Museu. Observação VI)
— 25 (— 546 — — VII)
— 26 (— 1 da colecção dos alunos. Observação VIII)
— 27 (— 2 — — — IX)

seis centímetros de comprimento por quinze de circunferência) e encontra-se destruída por uma massa de tecido neoplásico, com largas e profundas ulcerações. A sua superfície é muito irregular e, em certos pontos, oferece o aspecto de couve-flor.

Examinando cuidadosamente o vértice da glande, conseguimos ainda descobrir o meato urinário. O prepúcio, corroído pelo processo neoplásico, está reduzido a um pequeno número de retalhos, pouco volumosos, de formas variadas e de contornos irregulares, que formam, ao nível do sulco balano-prepucial, uma espécie de colar de medalhas.

Análise histológica. — No meio de um estroma pouco abundante, constituído essencialmente por fibras conjuntivas, encontram-se numerosos lóbulos de células epiteliais volumosas, de contornos mais ou menos poligonais (células do tipo mucoso de Malpighi), com disposição recíproca desordenada e com núcleos em via de divisão activa. Estes lóbulos apresentam formas variadas e estão separados uns dos outros por delgados feixes de fibras conjuntivas. Alguns contêm globos epidérmicos em diversos estados de evolução.

Diagnóstico. — Epitelioma pavimentoso lobulado com globos epidérmicos.

OBSERVAÇÃO VIII

Epitelioma papilar do anel prepucial com invasão da glande e da maior parte do prepúcio

Exemplar 1 da colecção de peças guardadas para estudo dos alunos das Cadeiras de Anatomia Patológica e Patologia Geral da Faculdade de Medicina da Universidade de Coimbra.

Descrição macroscópica. — Ao nível da extremidade do pénis, encontra-se um neoplasma, de forma mais ou menos arredondada, de superfície irregular e com aspecto de couve-flor, que dá ao órgão a configuração de uma baqueta de tambor (vid. fig. 26).

Êste neoplasma desenvolveu-se primitivamente sôbre os bordos do orifício prepucial e, em seguida, invadiu quási todo o prepúcio e uma grande parte da glande, como se conclue do exame da peça.

O orifício prepucial é puntiforme. O prepúcio adere fortemente à glande e apresenta, sôbre a face cutânea, alguns cabelos com mais de um centímetro de comprimento.

Análise histológica. — Em ânálise histológica, observamos muitas papilas hipertrofiadas, cujo epitélio prolifera activa e desordenadamente. Da camada mucosa de MALPIGHI, destacam-se numerosas células, de protoplasma volumoso e com várias figuras de divisão nuclear, que rompem a membrana basal e que penetram na espessura do tecido conjuntivo subjacente.

Algumas destas células encontram-se isoladas e distribuem-se irregularmente por todo o campo do

microscópio; outras associam-se em grupos (cordões e lóbulos), de dimensões variadas e de contornos irregulares. Aqui e ali, observam-se alguns globos epidérmicos.

A prega prepucial encontra-se completamente invadida e destruída por células epiteliomatosas. Encontram-se também alguns linfocitos, infiltrados nos interstícios do tecido conjuntivo.

Diagnóstico. — Epitelioma pavimentoso lobulado com globos epidérmicos.

OBSERVAÇÃO IX

Epitelioma papilar da glande e do prepúcio

Exemplar 2 da colecção dos alunos das Cadeiras de Anatomia Patológica e Patologia Geral da Faculdade de Medicina da Universidade de Coimbra.

Descrição macroscópica. — Êste exemplar (fig. 27) é constituído pela metade anterior de um pénis que mede catorze centímetros de circunferência ao nível da região balano-prepucial. A glande, a prega prepucial e a parte anterior dos corpos cavernosos encontram-se completamente destruídas por uma massa de tecido neoplásico, esbranquiçado, duro e friável, no meio do qual dificilmente se observa o meato urinário. A superfície dêste tecido apresenta numerosas vegetações, umas cónicas, outras esféricas, umas simples, outras compostas, que lhe dão o aspecto de couve-flor. A glande adere fortemente ao prepúcio, mas distinguem-se mais ou menos fàcilmente os limites destas duas formações e nota-se

que, através do anel prepucial, apertado e semeado de vegetações, faz saliência o vértice da glande, igualmente invadido e destruído pelo neoplasma.

Análise histológica. — Em análise histológica, notamos: cordões ou cilindros de células epiteliomatosas, cortados transversal e longitudinalmente; células epiteliomatosas, isoladas e infiltradas nos interstícios de um estroma de tecido conjuntivo muito pouco abundante; muitos globos epidérmicos; alguns linfocitos; uma pequena porção de tecido eréctil pouco alterado, embora se encontre infiltrado de células neoplásicas.

Diagnóstico. — Epitelioma pavimentoso lobulado com globos epidérmicos.

OBSERVAÇÃO X

Epitelioma papilar da glande com invasão do prepúcio e da parte anterior do corpo do pénis

Exemplar 547 do Museu de Anatomia Patológica e Patologia Geral da Universidade de Coimbra.

Descrição macroscópica. — Êste exemplar (fig. 28) tem seis centímetros de comprimento por catorze de circunferência ao nível da glande. A sua extremidade anterior é mais ou menos arredondada e encontra-se consideràvelmente aumentada de volume.

O neoplasma ocupa a glande, o freio, a parede ventral do prepúcio e as extremidades anteriores dos corpos cavernosos.

A sua superfície é irregular e encontra-se semeada

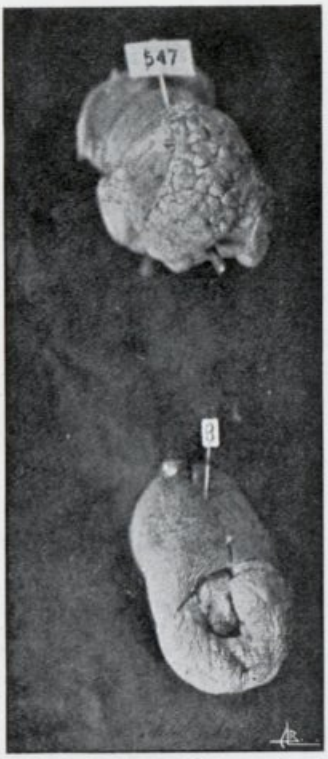

EPITELIOMAS DO PÉNIS

(Redução de 1/3)

Fig. 28 (Exemplar 547 do Museu. Observação X)
— 29 (— 3 da colecção dos alunos. Observação XI)

de numerosas vegetações papilares. A glande está completamente destruída, mas o meato urinário não é difícil de reconhecer. A parede dorsal do prepúcio foi deslocada pelo neoplasma para o sulco balano-prepucial (parafimose).

Análise histológica. — Examinando ao microscópio um fragmento de tecido da glande, observam-se numerosos cordões de células epiteliomatosas, uns simples, outros ramificados e anastomosados com os cordões vizinhos (vid. fig. 30).

No tecido conjuntivo que os separa, encontram-se muitas células epiteliomatosas isoladas e um grande número de linfocitos.

Em certos pontos das preparações, notam-se alguns globos epidérmicos, uns do tipo queratósico outros do tipo paraqueratósico.

Diagnóstico. — Epitelioma pavimentoso lobulado com globos epidérmicos.

OBSERVAÇÃO XI

Epitelioma papilar da glande e do prepúcio com invasão dos gânglios das duas regiões inguinais

História clínica

J. F., de 48 anos, casado, trabalhador rural, natural de Carapinheira do Campo, entrou para a enfermaria de P. T. C. H em 28 de Outubro de 1919 e foi transferido para a enfermaria de U. H. em 7 de Novembro do mesmo ano.

A. H. — Sem valor.

A. C. — Sem valor.

A. P. — Fimose congénita. Não teve nenhuma doença venérea nem outros antecedentes mórbidos do lado do seu aparelho genital. Tem cinco filhos saüdáveis. A mulher não teve abôrtos.

H. P. — Quatro meses antes de entrar para o Hospital, o doente começou a sentir dores agudas, espaçadas e de curta duração, ao nível da extremidade anterior do pénis. Nessa altura, notou, pela palpação, que, debaixo da parede dorsal do prepúcio, se tinha desenvolvido um pequeno tumor de consistência dura. Consultou um farmacêutico que lhe lavou a cavidade balano-prepucial com permanganato de potássio. Não se queixava de disúria nem de qualquer outra perturbação urinária, mas, como o tumor crescia progressivamente, resolveu consultar um médico que o aconselhou a entrar para um hospital.

E. A. — Sôbre a face interna do prepúcio, na vizinhança do seu orifício e ao nível das paredes laterais e superior, observa-se uma massa de tecido neoplásico, vegetante e com aspecto de couve-flor, que sangra abundantemente sob a influência de contactos ligeiros. Este tecido encobre completamente a glande, apresenta uma consistência dura e é doloroso à pressão.

A sua superfície encontra-se coberta de uma substância esbranquiçada, semi-fluida e de cheiro fétido. A mobilidade do prepúcio sôbre a glande encontra-se quási abolida. Os gânglios das duas regiões inguinais estão consideràvelmente aumentados de volume e apresentam uma consistência dura, mas não são dolorosos à pressão. O doente queixa-se de dôres

Fig. 30 – (Ampliação de 153 diâmetros)
Exemplar 547 (Observação X)

CORDÕES DE CÉLULAS EPITELIOMATOSAS RAMIFICADOS E ANASTOMOSADOS

Fig. 31. – (Ampliação de 153 diâmteros)
Exemplar 3 da colecção dos alunos (Observação XI)

CORDÕES E LÓBULOS DE CÉLULAS EPITELIOMATOSAS COM DISPOSIÇÃO DESORDENADA

espontâneas, ao nível da extremidade anterior do pénis, e de ardor provocado pelo contacto da urina com a mucosa balano-prepucial. A temperatura oscila entre trinta e seis e trinta e sete graus e o estado geral é regular.

Reacção de WASSERMANN — negativa.

Tratamento. — Amputação do pénis com esvaziamento ganglionar das duas regiões inguinais. A operação foi feita pelo Ex.mo Sr. Prof. Dr. ANGELO DA FONSECA, em 22 de Novembro de 1919, e o doente saíu curado em 22 de Dezembro do mesmo ano.

Estudo anátomo-patológico

Exemplar 3 da colecção dos alunos das Cadeiras de Anatomia Patológica e Patologia Geral da Faculdade de Medicina da Universidade de Coimbra.

Descrição macroscópica. — Êste exemplar (fig. 29) é constituído pela metade anterior de um pénis. Mede sete centímetros de comprimento por onze de circunferência. O neoplasma ocupa a glande, o prepúcio e as extremidades anteriores dos corpos cavernosos.

O orifício prepucial é muito pequeno e encontra-se quási completamente obturado por uma massa de tecido neoplásico, vegetante e com aspecto de couve-flor, que se desenvolveu sôbre o vértice da glande. Esta adere ao prepúcio, em diversos pontos da sua superfície, e encontra-se profundamente invadida pelo tumor.

Na parte dorsal do prepúcio, nota-se um orifício, de forma mais ou menos circular, através do qual se observa uma pequena porção de tecido neoplásico, com aspecto de couve-flor, que se encontra implantado sôbre a glande. Êste orifício tem dez milímetros de diâmetro e os seus bordos, infiltrados de tecido epiteliomatoso, apresentam uma consistência dura e uma côr esbranquiçada.

Análise histológica. — No meio de um estroma de tecido conjuntivo, constituído essencialmente por fibras que se cruzam em todas as direcções, encontram-se numerosos grupos de células epiteliomatosas com núcleos em via de divisão activa e com uma disposição recíproca desordenada (vid. fig. 31). Alguns dêstes grupos de células neoplásicas são mais ou menos arredondados e encontram-se separados dos grupos vizinhos por feixes de fibras conjuntivas; outros apresentam-se sob a forma de cordões que se ramificam e que se anastomosam, formando uma rêde de malhas largas. Observam-se também muitas células epiteliomatosas, isoladas e infiltradas nos interstícios do tecido conjuntivo. Algumas destas células são do tipo basal, outras são do tipo mucoso de Malpighi.

Não se encontram globos epidérmicos.

Diagnóstico. — Epitelioma pavimentoso tubulado.



EPITELIOMAS DO PÉNIS

(Redução de 1/3)

Fig. 32 (Exemplar 545 do Museu. Observação XII)
— 33 (— 549 — — XIII)

OBSERVAÇÃO XII

Epitelioma papilar da face cutânea do prepúcio e da mucosa balano-prepucial

Exemplar 545 do Museu de Anatomia Patológica e Patologia Geral da Universidade de Coimbra.

Descrição macroscópica. — Êste exemplar (fig. 32) é constituído pela metade anterior de um pénis. Mede seis centímetros de comprimento por catorze de circunferência ao nível da região balano-prepucial. Sôbre a face cutânea da parede lateral esquerda do prepúcio, encontra-se um neoplasma, de superfície vegetante e de contornos regularmente circulares, que mede aproximadamente cinco centímetros de diâmetro por dois de altura. Sôbre a face cutânea da parte restante da prega prepucial, observam-se alguns cabelos com mais de um centímetro de comprimento.

O orifício do prepúcio é mais ou menos arredondado e tem oito milímetros de diâmetro. Através dêle, observa-se uma massa de tecido neoplásico, vegetante e com aspecto de couve-flor.

Abrindo a cavidade prepucial nota-se:

a) que a metade direita do prepúcio está completamente separada da glande;

b) que a sua consistência e a sua espessura são sensivelmente normais;

c) que a metade esquerda está, pelo contrário, aderente;

d) que a glande está aumentada de volume e que

a mucosa balano-prepucial se encontra completamente destruída por uma massa de tecido de nova formação, de superfície vegetante e com aspecto de couve-flor;

e) que o neoplasma prepucial a que acima nos referimos, infiltrando-se nos tecidos subjacentes, invadiu toda a parede lateral esquerda do prepúcio e penetrou profundamente na espessura da glande.

Análise histológica. — Pela análise histológica, nota-se que o tecido da metade esquerda da glande se encontra desorganizado e completamente destruído por volumosas massas de células epiteliomatosas que se distribuem irregularmente por toda a superfície dos cortes. Algumas destas massas de tecido neoplásico são mais ou menos arredondadas; outras revestem a forma de cordões ou cilindros, de contornos irregulares e de tamanhos variados, alguns dos quais se encontram necrosados nas partes axiais (vid. fig. 34).

Em certos pontos, observam-se alguns globos epidérmicos. Encontram-se também alguns linfocitos infiltrados nos interstícios do tecido conjuntivo e muitas células epiteliomatosas isoladas e distribuídas irregularmente por todo o campo do microscópio.

Diagnóstico. — Epitelioma pavimentoso lobulado com globos epidérmicos.

Fig. 34. — (Ampliação de 153 diâmetros)
Exemplar 545 (Observação XII)

CORDÕES E LÓBULOS DE CÉLULAS EPITELIOMATOSAS NECROSADOS NA PARTE CENTRAL

OBSERVAÇÃO XIII

Epitelioma ulceroso da glande e do prepúcio

Exemplar 549 do Museu de Anatomia Patológica e Patologia Geral da Universidade de Coimbra.

Descrição macroscópica. — Na metade postero-superior da glande, na face mucosa do prepúcio e nos bordos do orifício prepucial, observa-se uma massa de tecido neoplásico, de forma papilar ou vegetante, que invade o têrço anterior do corpo do pénis.

A superfície dêste tecido apresenta algumas ulcerações, de contornos irregulares e de tamanhos diversos. O neoplasma ocupa sòmente o prepúcio, a metade postero-superior da glande e a parte anterior do corpo do pénis. A forma, o aspecto e as dimensões da metade antero-inferior da glande são sensìvelmente normais. A prega prepucial, corroída na sua maior parte pelo processo neoplásico, cobre apenas o têrço posterior da glande. Sôbre a face dorsal do corpo do pénis, encontra-se uma úlcera, de forma elíptica, de bordos irregulares e de fundo desigual, cujo eixo maior está orientado no sentido transversal e mede aproximadamente quinze milímetros de comprimento (vid. fig. 33).

Análise histológica. — Em análise histológica, observam-se muitos lóbulos de células epiteliomatosas, com núcleos em via de divisão activa e dispostas desordenadamente. Estes lóbulos são volumosos, estão separados uns dos outros por delgados feixes

de fibras conjuntivas e encontram-se semeados de globos epidérmicos. Nas partes dos cortes que correspondem à superfície da glande, observa-se um epitélio pavimentoso estratificado, do qual partem largas colunas de células do tipo mucoso de MALPIGHI que penetram na espessura do tecido subjacente.

Encontram-se também muitas células epitelioma-tosas isoladas e alguns linfocitos.

Diagnóstico. — Epitelioma pavimentoso lobulado com globos epidérmicos.

OBSERVAÇÃO XIV

Epitelioma papilar da glande com invasão dos gânglios das duas regiões inguinais

História clínica

J. B., de 59 anos, casado, ferro-viário, natural de Nelas, entrou para a enfermaria de U. H. em 21 de Fevereiro de 1920.

A. H. — Sem valor.

A. C. — Sem valor.

A. P. — Fimose congénita incompleta. Aos vinte e cinco anos, teve uma blenorragia, um cancro mole e uma adenite supurada na região inguinal esquerda.

H. P. — Em Agôsto de 1919, observou, sôbre a face dorsal da glande, um pequeno nódulo avermelhado, duro e indolente, que crescia rápida e progressivamente, invadindo, em pouco tempo, quási toda a superfície da mucosa balânica. Em Novem-

bro do mesmo ano, o vértice da glande ulcerou-se em vários pontos e cobriu-se de um exsudato purulento, esbranquiçado e fétido. O doente fez aplicações locais de um soluto de permanganato de potássio a um por mil, mas não se encontrou melhor com êste tratamento.

E. A. — A extremidade anterior do pénis está aumentada de volume. O órgão tem a configuração de um badalo de sino. Através do orifício prepucial, conseguimos observar o têrço anterior da glande, cuja superfície é irregular e está semeada de vegetações exuberantes que lhe dão o aspecto de couve-flor. Pela palpação, nota-se que o pénis tem uma consistência dura (consistência lenhosa), ao nível do têrço anterior, e que os gânglios das duas regiões inguinais são volumosos e ligeiramente dolorosos à pressão. A temperatura oscila entre trinta e seis e trinta e sete graus e o estado geral do doente é regular.

Tratamento. — Amputação do pénis com esvaziamento ganglionar das duas regiões inguinais. A operação foi feita pelo Ex.mo Sr. Prof. Dr. Angelo da Fonseca, em 28 de Fevereiro de 1920, e o doente saíu curado em 26 de Março do mesmo ano.

Estudo anátomo-patológico

Exemplar 1.552 do Museu de Anatomia Patológica e Patologia Geral da Universidade de Coimbra.

Descrição macroscópica. — Êste exemplar (fig. 35) é constituído pela metade anterior de um pénis que

tem dez centímetros de circunferência ao nível da glande. Juntamente, encontram-se alguns gânglios inguinais, consideràvelmente volumosos e duros. O neoplasma ocupa toda a glande e invade as extremidades anteriores dos corpos cavernosos. O meato urinário está mais ou menos escondido no meio do tecido neoplásico. O orifício prepucial é muito pequeno, mas a espessura, a consistência e o aspecto do prepúcio são sensivelmente normais.

Análise histológica. — No meio de um estroma de tecido conjuntivo, constituído essencialmente por fibras, encontram-se muitas celulas epiteliomatosas, cujos núcleos são volumosos e apresentam numerosas figuras de divisão. Algumas destas células distribuem-se irregularmente por todo o campo do microscópio, infiltrando-se nas malhas do tecido conjuntivo; outras formam grupos (cordões e lóbulos), de contornos irregulares e de tamanhos variados, que se distribuem também por todo o campo do microscópio, dissociando desorganizando as fibras e as células do tecido esquelético. Alguns dêstes grupos de células epiteliomatosas apresentam vários globos epidérmicos (vid. fig. 39). Aqui e ali, observam-se alguns linfocitos, infiltrados nos interstícios do tecido conjuntivo. Nos cortes praticados em dois gânglios inguinais, não se encontram células epiteliomatosas, mas observam-se lesões de esclerose.

Diagnóstico. — Epitelioma pavimentoso lobulado com globos epidérmicos.

OBSERVAÇÃO XV

Epitelioma papilar da face cutânea do prepúcio

Exemplar 548 do Museu de Anatomia Patológica e Patologia Geral da Universidade de Coimbra.

Descrição macroscópica. — Êste exemplar (fig. 36) é constituído pela metade anterior de um pénis que apresenta, sôbre a face cutânea da parede dorsal do prepúcio, um volumoso neoplasma cuja superfície se encontra semeada de longas e delgadas vegetações. Êste neoplasma mede sete centímetros, no sentido do comprimento do pénis, por oito, no sentido transversal, e faz lembrar um ouriço, tanto pela sua forma como pelo seu aspecto.

O orifício prepucial encontra-se quási completamente fechado e os seus bordos têm uma espessura considerável, mas não apresentam sinais evidentes de infiltração neoplásica. Abrindo a cavidade prepucial, nota-se: que a glande conserva mais ou menos a sua forma e as suas dimensões normais; que a distância entre o vértice da glande e o orifício prepucial é de vinte e cinco milímetros; que a metade posterior da glande e as extremidades anteriores dos corpos cavernosos se encontram infiltradas de tecido neoplásico; que não há aderências entre a glande e o prepúcio.

Análise histológica. — Em análise histológica, notam-se muitas células de contornos mais ou menos poligonais, de protoplasma volumoso, com disposi-

ção recíproca desordenada e com numerosas figuras de divisão nuclear. Algumas destas células encontram-se completamente isoladas e distribuem-se irregularmente por todo o campo do microscópio; outras formam grupos (cordões e lóbulos), de dimensões variadas, que estão separados uns dos outros por um pequeno número de elementos conjuntivos. Encontram-se alguns globos epidérmicos em diversos estados de evolução e, nos interstícios do tecido conjuntivo, observam-se muitos linfocitos.

Diagnóstico. — Epitelioma pavimentoso lobulado com globos epidérmicos.

OBSERVAÇÃO XVI

Epitelioma papilar da glande

Exemplar 1.495 do Museu de Anatomia Patológica e Patologia Geral da Universidade de Coimbra.

Descrição macroscópica. — O orifício prepucial é pequeno e tem uma forma mais ou menos arredondada (vid. fig. 37). A metade inferior do prepúcio é muito espessa e apresenta uma consistência dura; a metade superior é sensìvelmente normal, tanto pelo que diz respeito à sua espessura como à sua consistência.

Abrindo a cavidade prepucial nota-se:

a) que a metade ventral do prepúcio adere fortemente à glande e que a sua metade dorsal não apresenta nenhuma aderência;

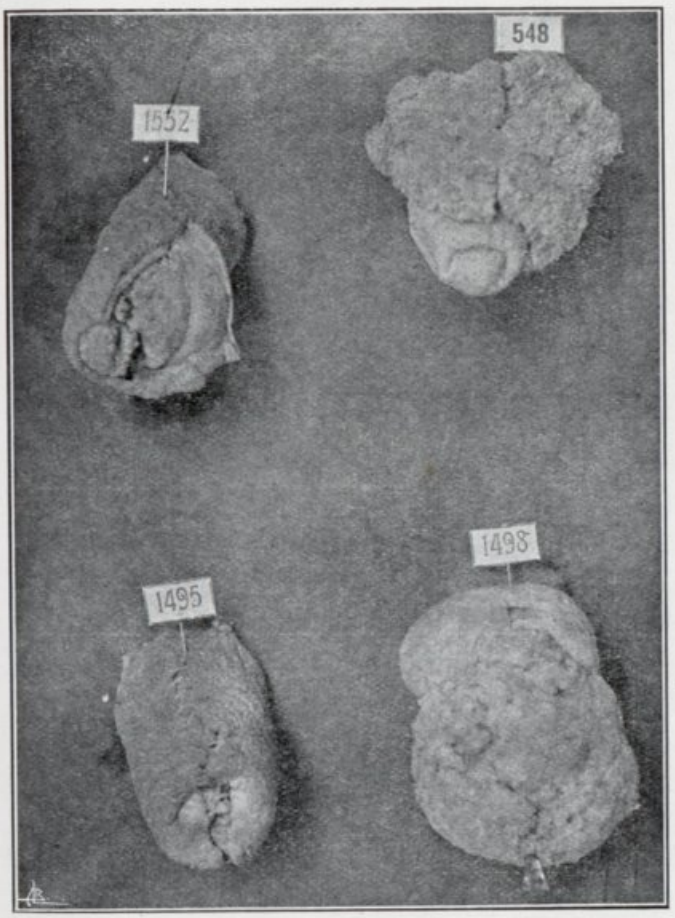

EPITELIOMAS DO PÉNIS

(Redução de 1/3)

Fig. 35	(Exemplar	1552	do Museu.	Observação	XIV)
— 36	(—	548	—	—	XV)
— 37	(—	1495	—	—	XVI)
— 38	(—	1498	—	—	XVII)

b) que a glande está completamente destruída por um neoplasma, de superfície vegetante e com aspecto de couve-flor;

c) que as extremidades anteriores dos corpos cavernosos se encontram também invadidas por tecido neoplásico.

Análise histológica. — Pela análise histológica, nota-se que o epitélio da glande está consideràvelmente aumentado de espessura. Da camada basal e da camada mucosa de MALPIGHI, destacaram-se numerosas células que perderam alguns dos seus caracteres individuais e penetraram irregularmente na espessura do tecido conjuntivo subjacente. Algumas destas células distribuem-se por todo o campo do microscópio, outras formam cordões e lóbulos que se encontram separados uns dos outros por trabéculas de tecido conjuntivo.

Em certos pontos das preparações, observam-se alguns globos epidérmicos e, nos interstícios do tecido conjuntivo inter-epitelial, encontram-se muitos linfocitos.

Diagnóstico. — Epitelioma pavimentoso lobulado com globos epidérmicos.

OBSERVAÇÃO XVII

Epitelioma papilar da glande com invasão dos gânglios inguinais

História clínica

A. D., de 30 anos, casado, trabalhador rural, natural de Mioma (S. Pedro do Sul) entrou para a enfermaria de D. S. H. em 27 de Setembro de 1919 e foi transferido para a enfermaria de U. H. em Outubro do mesmo ano.

A. H. — Sem valor.

A. C. — Sem valor.

A. P. — Teve varíola aos dez anos e uma blenorragia aos vinte. Até à idade de dez anos, descobria fàcilmente a sua glande, mas, nesta altura, tendo umas... «brincadeiras» com uma rapariga, traumatizou a extremidade livre do pénis e, depois disso, nunca mais conseguiu retirar o prepúcio para trás (fimose quási completa). Muitas vezes, sentia um prurido intenso ao nível da coroa da glande. Como não conseguia descobrir êste órgão, limitava-se a friccioná-lo, com os dedos, através do prepúcio. O mais ligeiro friccionamento fazia sair, através do orifício prepucial, uma substância esbranquiçada, de aspecto caseoso e de cheiro desagradável. Não fez tratamento algum.

H. P. — Sete meses antes de entrar para o Hospital, o doente notou, pela palpação através do prepúcio, que, na face superior da glande, se tinha desenvolvido um pequeno nódulo, do tamanho de um grão de milho, duro e quási insensível à pressão.

Alguns dias depois, consultou um farmacêutico, o

qual, depois de ter feito o desbridamento ventral do prepúcio, encontrou, sôbre a glande, um tumor avermelhado e de superfície ulcerada, que sangrava abundantemente sob a influência dos mais ligeiros contactos. Cauterizou-o com nitrato de prata e cobriu-o, em seguida, com um pó branco. Quinze dias depois, o farmacêutico cauterizou-o novamente e começou a fazer aplicações locais de um pó amarelo. Durante os dois meses seguintes, o doente lavava, freqüentes vezes, a glande com um líquido fornecido pelo farmacêutico, aplicando, no fim de cada lavagem, o pó amarelo a que acima nos referimos.

Como o tumor continuava a crescer cada vez mais, o doente consultou um médico que lhe mandou fazer lavagens com um soluto de borato de sódio, dando-lhe, ao mesmo tempo, quatro injecções de neo-arsenobenzol Billon. Os resultados dêste tratamento foram também nulos.

E. A. — O pénis tem a configuração de um badalo de sino. A glande está transformada num volumoso tumor, de forma esférica, de superfície irregular e com aspecto de couve-flor, que sangra abundantemente sob a influência de contactos ligeiros. Êste tumor tem aproximadamente oito centímetros de diâmetro, apresenta uma consistência dura, é pouco sensível à pressão e encontra-se coberto de um exsudato purulento, branco-amarelado e extraordinàriamente fétido. A urina sai para o exterior por diversos pontos da massa neoplásica. O prepúcio foi deslocado para trás e encontra-se separado

do neoplasma por um sulco circular que mede cêrca de cinco milímetros de profundidade. O escroto, os testículos e a raiz do pénis não apresentam lesões materiais fàcilmente apreciáveis. Os gânglios inguinais estão aumentados de volume e apresentam uma consistência dura. O doente queixa-se de dores espontâneas e de ardor provocado pela micção.

Fizeram-se duas reacções de WASSERMANN. O resultado da primeira foi negativo e o da segunda fracamente positivo. A temperatura tem oscilado entre trinta e sete e trinta e nove graus e o estado geral do doente não é muito satisfatório.

Em 24 de Outubro de 1919, foi transferido para a enfermaria de U. H. e, em 31 do mesmo mês, foi operado pelo Ex.mo Sr. Prof. Dr. ANGELO DA FONSECA, que amputou o pénis pela base sem esvaziamento ganglionar das regiões inguinais porque, tendo o doente uma temperatura elevada (38,5 a 39°) e havendo na extremidade do pénis um tumor coberto de um exsudato purulento, era evidente que ao processo neoplásico, tanto peniano como inguinal, se tinha associado um processo flegmásico. Se fizesse a extirpação dos gânglios infectados, teria de operar num campo séptico e abriria duas feridas de difícil e demorada cicatrização.

Estava indicado suprimir primeiramente o foco infectante — o pénis — e secundàriamente os gânglios inguinais, depois de extinta a infecção.

Fez, por conseqüência, a amputação do pénis numa primeira sessão, e mandou aplicar, nos dias seguintes, pomada mercurial dupla sôbre as regiões

inguinais, a fim de debelar a adenite inflamatória associada à adenite neoplásica.

Em 25 de Novembro, a ferida operatória do pénis estava completamente cicatrizada, mas os gânglios inguinais tinham aumentado muito de volume, eram dolorosos à pressão e os do lado direito começavam a abrir espontaneamente. A pele que os cobria estava já ulcerada. O tratamento era cuidadosa e rigorosamente feito, mas o estado geral do doente tornou-se cada vez mais grave: emagrecimento considerável de dia para dia, temperatura entre trinta e oito e trinta e nove graus, anorexia, diarreia, pulso fraco e freqüente, etc.

Foi neste estado que o doente faleceu em 28 de Dezembro de 1919.

Estudo anátomo-patológico

Exemplar 1.498 do Museu de Anatomia Patológica e Patologia Geral da Universidade de Coimbra.

Descrição macroscópica. — A glande encontra-se completamente destruída por um volumoso neoplasma, de forma mais ou menos esférica, de superfície irregular e vegetante, que oferece o aspecto de couve-flor (vid. fig. 38). O meato urinário é difícil de encontrar no meio dêste tecido tão exuberante e tão irregular.

Entre o tumor e o invólucro cutâneo do corpo do pénis, encontra-se o prepúcio que forma um anel de estrangulação, duro e espesso, ao nível do sulco balano-prepucial (parafimose). As extremidades an-

teriores dos corpos cavernosos estão infiltradas de tecido neoplásico.

Análise histológica. — No meio de um estroma de elementos conjuntivos, encontram-se muitas células epiteliais volumosas, de contornos irregulares e com núcleos em via de divisão activa, que se distribuem por todo o campo do microscópio, de uma forma irregular, desordenada e anárquica (vid. fig. 40).

Umas são do tipo basal, outras são do tipo mucoso de MALPIGHI. Em certos pontos das preparações, estas células afastam-se umas das outras e infiltram-se nos interstícios do tecido esquelético, mostrando, desta forma, a perda completa da fôrça vital que rege a associação celular. Noutros pontos, formam grupos (cordões e lóbulos), de dimensões diversas e de contornos irregulares, que se encontram separados uns dos outros por uma pequena quantidade de tecido conjuntivo. Nas regiões dos cortes que correspondem à superfície do neoplasma, observam-se numerosos linfocitos e alguns leucocitos (mono e polinucleares) em picnose. Mais profundamente, notam-se numerosos vasos sanguíneos rolhados de hemacias. Não encontramos globos epidérmicos.

Diagnóstico. — Epitelioma pavimentoso tubulado.

Fig. 39. — (Ampliação de 153 diâmetros)
Exemplar 1552 Observação XIV)

TECIDO EPITELIOMATOSO COM MUITOS GLOBOS EPIDÉRMICOS

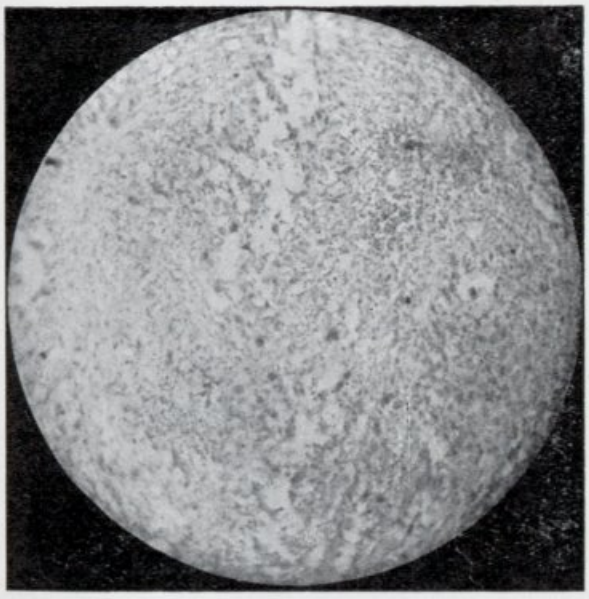

Fig. 40. — (Ampliação de 306 diâmetros)
Exemplar 1498 (Observação XVII)

CÉLULAS EPITELIOMATOSAS INFILTRADAS NOS INTERSTÍCIOS DO TECIDO CONJUNTIVO

OBSERVAÇÃO XVIII

Epitelioma papilar da face mucosa do prepúcio

História clínica (1)

J. F., de 47 anos, entrou para um quarto particular dos Hospitais da Universidade de Coimbra em Novembro de 1921.

A. H. — Sem valor.

A. C. — Sem valor.

A. P. — Fimose congénita. Não teve doenças venéreas.

H. P. — Um ano antes de entrar para o Hospital, começou a notar que uma pequena excrescência carnosa obturava o orifício do seu prepúcio e encobria completamente o vértice da glande. Cauterizou-a com nitrato de prata, mas não foi muito feliz com esta terapêutica. O tumor continuou a crescer cada vez mais.

E. A. — Através do orifício prepucial faz saliência para o exterior uma pequena exuberância carnosa, vermelha e de aspecto papilar, que sangra abundantemente sob a influência de contactos ligeiros. Esta massa de tecido de nova formação encontra-se implantada sôbre a face mucosa da parede lateral direita da prega prepucial. A sua base tem aproximadamente três centímetros de diâmetro, apresenta uma consistência dura e estende-se até à corôa da glande, passando pelo sulco balano-prepucial.

(1) As notas clínicas dêste caso foram-nos fornecidas pelo Ex.mo Sr. Dr. Luís Augusto de Morais Zamith.

Tratamento. — Circuncisão e excisão do neoplasma. A operação foi feita pelo Ex.mo Sr. Prof. Dr. ANGELO DA FONSECA.

Estudo anátomo-patológico

Análise histológica. — No meio de um estroma de tecido conjuntivo, no qual se observam muitas células embrionárias, alguns linfocitos e um grande número de vasos esclerosados, encontram-se numerosos cordões de tecido epiteliomatoso, cujas células apresentam uma disposição recíproca desordenada e proliferam activamente.

Observam-se também alguns globos epidérmicos, uns em via de formação, outros completamente formados. Em certos pontos das preparações, o tecido conjuntivo procurou reagir, proliferando e condensando-se na vizinhança das colunas de células que o ameaçavam. Formando uma espécie de cápsula que parece ter dificultado a difusão das células neoplásicas, o tecido esquelético procurou, até certo ponto, salvar-se, mas não conseguiu evitar completamente que algumas células, destacadas das massas principais, se infiltrassem nos seus interstícios. Estas células, por divisões sucessivas, constituíram várias ilhotas de contornos irregulares e de dimensões variadas.

Nas camadas mais profundas do tecido que examinámos, não se encontravam células neoplásicas, o que equivale a dizer que a infiltração era superficial.

Diagnóstico. — Epitelioma pavimentoso lobulado com globos epidérmicos.

OBSERVAÇÃO XIX

Epitelioma papilar da mucosa balano-prepucial

História clínica

J. A. P., de 67 anos, casado, natural de Semide, entrou para a enfermaria de U. H. em 19 de Fevereiro de 1922.

A. H. — Sem valor.

A. C. — Sem valor.

A. P. — Antes de se casar, êste doente mobilizava fàcilmente o prepúcio, mas, poucos anos depois de casado, começou a notar grandes dificuldades em descobrir a glande e, em certa altura, observou que o anel prepucial se encontrava aumentado de espessura e de consistência.

H. P. — Há aproximadamente seis anos, começou a sentir, ao nível da extremidade anterior do pénis, dores espontâneas, ligeiras, e ardor provocado pelo contacto da urina com a mucosa balano-prepucial. Quatro ou cinco anos depois, as dores tornaram-se mais vivas, o pénis aumentou de volume e adquiriu uma consistência dura. Através do orifício prepucial, começou a sair um exsudato esbranquiçado, fétido e irritante. Limitou-se a fazer aplicações locais de água quente.

E. A. — O orifício do prepúcio, pequeno e arredondado, deixa observar sòmente o vértice da glande com o meato urinário. A extremidade anterior do

pénis está aumentada de volume e apresenta uma consistência dura. O doente queixa-se de prurido, de dores espontâneas e de ardor provocado pelo contacto da urina com a mucosa do prepúcio.

Tratamento. — Amputação do pénis com esvaziamento ganglionar das duas regiões inguinais. A operação foi feita pelo Ex.mo Sr. Prof. Dr. ANGELO DA FONSECA, em 24 de Fevereiro de 1922, e o doente saíu curado em 14 de Abril do mesmo ano.

Estudo anátomo-patológico

Exemplar 1.838 do Museu de Anatomia Patológica e Patologia Geral da Universidade de Coimbra.

Descrição macroscópica. — Êste exemplar é constituído pela glande, pelo prepúcio, pela metade anterior do corpo do pénis e por alguns gânglios inguinais. A glande encontra-se completamente coberta de uma camada de tecido de nova formação, esbranquiçado e com aspecto de couve-flor. O prepúcio está aumentado de espessura e a sua mucosa encontra-se, como a da glande, completamente destruída por tecido neoplásico, de superfície irregular e vegetante. O corpo do pénis não apresenta lesões materiais macroscòpicamente apreciáveis. Os gânglios inguinais estão aumentados de volume e apresentam uma consistência dura.

Análise histológica. — a) Glande. As células epiteliais da mucosa balânica encontram-se em via de

divisão activa e irregular. Umas constituem cordões que se ramificam e anastomosam na espessura do tecido subjacente, outras distribuem-se irregularmente por todo o campo do microscópio. O tecido conjuntivo-vascular das papilas está também hipertrofiado. Profundamente, observa-se uma massa de tecido eréctil, cujas trabéculas estão infiltradas de linfocitos e de células conjuntivas embrionárias.

b) *Prepúcio.* — As células epiteliais da mucosa do prepúcio estão dispostas desordenadamente e apresentam numerosas figuras de divisão nuclear. Da camada mucosa de MALPIGHI, partem alguns cordões de células epiteliais, volumosas e de contornos mais ou menos poligonais, que se ramificam e anastomosam na espessura do tecido subjacente. Aqui e ali, observam-se algumas células neoplásicas isoladas. Encontram-se também alguns globos epidérmicos, em via de formação, e bastantes glóbulos brancos distribuídos por todo o campo do microscópio.

c) *Gânglios inguinais.* Não se encontram células neoplásicas. Observam-se, sobretudo, lesões de esclerose. Aqui e ali, nota-se um ou outro folículo linfóide hipertrofiado.

Diagnóstico. — Epitelioma pavimentoso lobulado com globos epidérmicos.

OBSERVAÇÃO XX

Epitelioma papilar do prepúcio e da metade posterior da glande com invasão dos gânglios das duas regiões inguinais

História clínica

J. R. S., de 33 anos, casado, natural de Pinhanços (Ceia), entrou para a enfermaria de D. S. H. em 17 de Fevereiro de 1922, e foi transferido para a enfermaria de U. H. em 7 de Março do mesmo ano.

A. H. — Sem valor.

A. C. — Sem valor.

A. P. — Êste doente nunca conseguiu deslocar o prepúcio para trás durante a erecção, mas descobria mais ou menos fàcilmente a sua glande quando o pénis se encontrava no estado de flacidez. Teve uma blenorragia aos vinte e cinco anos.

H. P. — Há aproximadamente dois anos, observou, na parte dorsal da face mucosa do prepúcio, um pequeno nódulo branco e duro que lhe fazia lembrar a cabeça de um alfinete. Procurou extraí-lo com as unhas, mas não conseguiu. Começou então a lavá-lo com água fria e, como não lhe parecia de natureza venérea porque, depois de casado, só teve relações sexuais com a sua mulher, não lhe ligou grande importância nem se preocupou muito com o seu tratamento. Pouco tempo depois, êste nódulo começou a ulcerar-se e a estender-se em superfície.

Passados sete meses, ocupava quási toda a mucosa do prepúcio e, nesta altura, já lhe custava muito descobrir a sua glande, mesmo quando o pénis se encontrava no estado de flacidez absoluta. Umas

vezes, sentia um prurido intenso debaixo do prepúcio; outras vezes, tinha dores espontâneas tão violentas que o não deixavam dormir. Consultou um médico que, depois de fazer o desbridamento dorsal do prepúcio, lavou a mucosa balano-prepucial com um soluto de permanganato de potássio. O doente esteve, durante algumas semanas, submetido a êste tratamento.

Mais tarde, como a reacção de WASSERMANN era positiva, submeteu-se a um tratamento anti-sifilítico intensivo, mas sem resultados favoráveis.

No fim de Janeiro do ano corrente, consultou um médico que se comprometeu curá-lo, excisando o prepúcio, mas, depois da operação, ficou ainda pior.

Um curandeiro fez-lhe uma cauterização violenta com nitrato de prata e, alguns dias depois, fez-lhe outra com um termo-cautério. O doente teve relações sexuais com a sua mulher, que é nova e saüdável, durante os primeiros dezasseis meses da sua doença. Há apenas oito meses que não exerce o coito porque a intromissão do pénis é muito difícil e desperta dores violentas.

Em Dezembro de 1921, a mulher deu à luz uma criança robusta e aparentemente saüdável, contràriamente à opinião de alguns médicos que prognosticaram o nascimento de uma criança miseràvelmente doente e irremediàvelmente perdida.

E. A. — O doente queixa-se de dores espontâneas ao nível da metade anterior do pénis. Essas dores são, por vezes, tão violentas que o não deixam dormir durante a noite. O prepúcio encontra-se quási com-

pletamente destruído e a metade posterior da glande está infiltrada de tecido de nova formação, esbranquiçado e com aspecto de couve-flor, que exala um cheiro fétido. Os gânglios inguinais encontram-se aumentados de volume, apresentam uma consistência dura e são ligeiramente dolorosos à pressão.

Tratamento. — Amputação do pénis com esvaziamento ganglionar das duas regiões inguinais. A operação foi feita pelo Ex.mo Sr. Prof. Dr. Angelo da Fonseca, em 10 de Março de 1922, e o doente saíu curado em 3 de Abril do mesmo ano.

Estudo anátomo-patológico

Exemplar 1.846 do Museu de Anatomia Patológica e Patologia Geral da Universidade de Coimbra.

Descrição macroscópica. — O prepúcio encontra-se reduzido a um pequeno retalho circular, infiltrado de tecido neoplásico e termo-cauterizado em vários pontos. O neoplasma ocupa os dois têrços posteriores da glande, o sulco balano-prepucial e a parte anterior dos corpos cavernosos. Apresenta-se sob a forma de um colar de tecido esbranquiçado, de aspecto vegetante, com largas e profundas ulcerações. O vértice da glande é sensìvelmente normal.

Análise histológica. — No meio de um estroma de tecido conjuntivo, constituído principalmente por fibras, encontram-se numerosas células, de protoplasma volumoso, de contornos mais ou menos po-

ligonais (células do tipo mucoso de MALPIGHI), com disposição recíproca desordenada e com núcleo em via de divisão activa. Umas formam cordões e lóbulos de tamanhos variados e de contornos irregulares; outras encontram-se distribuídas quási uniformemente por todo o campo do microscópio. Em certos pontos das preparações, observam-se alguns vasos sanguíneos cheios de glóbulos vermelhos, muitas hemacias derramadas nos interstícios do tecido, muitos linfocitos e um pequeno número de leucocitos mono-nucleares. Notam-se também muitos globos epidérmicos. Os gânglios inguinais encontram-se também invadidos e alguns completamente destruídos por cordões de células epiteliomatosas, nos quais se observam muitos globos epidérmicos.

Diagnóstico. — Epitelioma pavimentoso lobulado com globos epidérmicos.

CAPÍTULO V

Anomalias e suas consequências

§ I — CONSIDERAÇÕES GERAIS

«Anomalia é todo o desvio do tipo específico(1) ou, por outras palavras, toda a particularidade orgânica que apresenta qualquer indivíduo comparado com a maioria dos indivíduos da mesma espécie, da mesma idade e do mesmo sexo» [ISIDORE GEOFFROY SAINT-HILAIRE(2)].

Esta definição abrange todas as particularidades anatómicas, seja qual fôr a sua natureza e qualquer que seja a capacidade funcional dos órgãos ou dos aparelhos anómalos.

E. CHAUVIN(3) considera como anomalias sòmente as particularidades anatómicas que alteram a morfologia do tipo estabelecido como característico da espécie.

(1) Dá-se o nome de tipo específico ao conjunto dos caracteres comuns à maioria dos indivíduos que constituem uma espécie.

(2) GEOFFROY SAINT-HILAIRE, *Traité de Tératologie*, tômo I, Paris, 1832.

(3) CHAUVIN, *Précis de Tératologie*, Paris, 1920.

As diferenças de volume, por vezes enormes, que apresentam os órgãos ou os aparelhos de certos indivíduos são descritas por êste autor sob o nome de *variações individuais*, quando não há desvio morfológico do tipo específico.

Não estamos de acôrdo com esta opinião porque ao tipo específico está ligada a noção do tamanho e, por conseqüência, as diferenças de volume, quando são consideráveis, devem pertencer ao grupo das anomalias.

Não podemos, com efeito, deixar de considerar o nanismo, o gigantismo, a exigüidade ou o excesso de volume dos órgãos desvios do tipo específico, quando estes fenómenos são muito pronunciados.

A distinção entre certas anomalias e simples variações individuais torna-se difícil porque não é possível estabelecer, com precisão, onde terminam estas e onde começam aquelas, mas a questão simplifica-se, colocando no grupo das anomalias sòmente as diferenças de volume pronunciadas e pouco freqüentes. O que não devemos é considerar como simples variações individuais as enormes e raras diferenças de volume dos órgãos, dos aparelhos ou de todo o organismo. Para nós, anomalia é toda a particularidade anatómica apreciável e pouco freqüente, seja qual fôr a sua natureza e a sua importância.

Geoffroy Saint-Hilaire divide as anomalias em dois grupos: *anomalias simples ou hemiterias* e *anomalias complexas*.

As primeiras compreendem as *variedades e os ví-*

cios de conformação; as segundas dividem-se em *heterotaxias, hermafrodismo* e *monstruosidades.*

Vejamos ràpidamente a significação de cada um dêstes termos.

O termo *hemiteria*, que etimològicamente significa semi-monstruosidade, serve para designar as anomalias ligeiras sob o ponto de vista anatómico e pouco graves sob o ponto de vista funcional.

Variedades são hemiterias ou anomalias simples que não prejudicam nenhuma função.

Vicios de conformação são anomalias ligeiras sob o ponto de vista anatómico, mas prejudiciais sob o ponto de vista funcional. Variedades e vícios de conformação podem ser anomalias da mesma ordem e do mesmo grau, sob o ponto de vista anatómico; a diferença consiste sòmente na influência, nula num caso e nociva no outro, que estas anomalias exercem sôbre as funções dos órgãos ou dos aparelhos.

Heterotaxias (1) são anomalias complexas caracterizadas pela inversão das vísceras sem alteração sensível das suas funções.

A *inversão esplâncnica, transposição visceral* ou *situs inversus* pode ser total ou parcial.

Nos animais assimétricos, ao contrário do que se observa nos simétricos, estas anomalias invertem, em regra, a conformação exterior do animal. Nestas condições, diz-se que a inversão é geral.

Simples inversão esplâncnica e *inversão geral* são

(1) Não necessitamos de empregar êste termo no nosso trabalho, mas apresentamo-lo aqui porquanto nos referimos à classificação das anomalias por Geoffroy Saint-Hilaire.

duas ordens em que GEOFFROY SAINT-HILAIRE divide o grupo das anomalias heterotáxicas.

Hermafrodismo é uma anomalia caracterizada pela reünião dos órgãos genitais dos dois sexos no mesmo indivíduo *(hermafrodismo verdadeiro)* ou sòmente pela presença simultânea de alguns caracteres aparentes do macho e da fêmea *(pseudo-hermafrodismo)*.

Monstruosidades são anomalias muito graves caracterizadas por conformações anatómicas muito diferentes das que apresentam os tipos específicos.

*
* *

As anomalias do pénis não são tão raras como geralmente se julga. Muitas escapam à observação dos próprios doentes, outras são completamente despresadas por êles, quando não causam sofrimentos nem prejudicam as funções do órgão.

Certos indivíduos, quando sabem que os seus defeitos são incuráveis, procuram ocultá-los; outros, por um excesso de pudor que se não explica no homem, preferem sofrer as conseqüências de uma anomalia remediável do que mostrar os seus órgãos genitais.

É por todas estas razões que a maior parte das anomalias do pénis são observadas, por acaso, nos cadáveres autopsiados, nos indivíduos submetidos a exames médico-legais, nos recrutas e nos homens em que surge qualquer doença grave, aguda ou crónica,

do aparelho urinário, do aparelho genital ou das regiões vizinhas. Mesmo assim, não se passa um só ano em que não sejam observados os mais monstruosos exemplos.

§ II — ANOMALIAS DA TOTALIDADE DO PÉNIS

A) **Ausência congénita** *(Aplasia)*

A ausência congénita do pénis pode ser real ou aparente.

A primeira é mais freqüente do que a segunda e encontra-se, quási sempre, associada a anomalias variadas dos órgãos vizinhos, principalmente dos testículos, do escroto, da uretra e da bexiga.

Nélaton (1) observou, em Janeiro de 1854, um recêm-nascido de dois dias que não apresentava vestígios de pénis nem de meato urinário. Depois de um exame prolongado, êste cirurgião descobriu uma comunicação entre a bexiga e o recto.

Goschler (2) examinou também um recêm-nascido que apresentava as mesmas anomalias, e Demarquay observou um caso absolutamente semelhante num homem de vinte e sete anos, forte, saüdável e aparentemente bem conformado.

Révolat (3) observou um caso de ausência com-

(1) Nélaton, *Éléments de Pathologie Chirurgicale*, tômo v.

(2) Citado por A. Pousson, *Précis des Maladies des Voies Urinaires*, Paris, 1909.

(3) *Journal de Sédillot*, tômo xxvii.

pleta do pénis numa criança que apresentava, ao nível do umbigo, uma pequena fenda transversal por onde saía a urina e o mecónio. Esta criança tinha, além disso, uma espinha bífida e uma hérnia umbilical.

Em qualquer dêstes quatro casos, o escroto e os testículos eram sensivelmente normais, mas havia, como acabamos de ver, anomalias do aparelho urinário.

Num caso observado por HICKS (1), o escroto e os testículos faltavam também. No seu lugar, encontrava-se um saco fechado onde se abriam a bexiga e o recto.

Na literatura médica, encontram-se também vários exemplos de ausência congénita do pénis sem anomalias dos órgãos vizinhos.

FODÉRÉ, ORFILA, SHENK, CATLIER (2) e outros autores publicaram alguns casos dêste género.

O caso de FODÉRÉ foi observado num soldado, forte e robusto, que se queixava de incontinência de urina, e o de ORFILA foi notado, com grande espanto, no exame médico-legal de um indivíduo acusado de crime de estupro.

Em qualquer dêstes casos, encontrava-se, no lugar do pénis, um pequeno botão, cujo vértice apresentava um orifício — o meato urinário. O escroto e os testículos eram sensivelmente normais

A ausência aparente do pénis não é tão freqüente como a ausência real, mas o médico não deve esque-

(1) Citado por POUSSON, *obr. cit.*
(2) Citados por GARNIER, *Impotência Física e Moral.*

cer esta eventualidade e, sobretudo, não deve deixar de examinar cuidadosamente a região pubo-escrotal para que o seu diagnóstico não seja, mais tarde, desmentido por qualquer colega ou mesmo por qualquer indivíduo estranho à arte.

Bouteiller (1) publicou, em 1875, o caso de um recêm-nascido que apresentava uma anomalia dêste género. No lugar que o pénis devia ocupar, encontrava-se um pequeno orifício, através do qual saía urina. Palpando cuidadosamente as regiões púbica e supra-escrotal da criança, êste cirurgião reconheceu a presença de um corpo móvel, situado debaixo da pele. Pensou imediatamente que se tratava do pénis e, para se certificar, pegou num bisturi e incisou os tecidos que o cobriam. Libertou um pénis rudimentar.

B) **Exigüidade** *(Hipoplasia)*

A exigüidade do pénis é uma anomalia que raras vezes se observa em indivíduos bem conformados, fortes e com os testículos regularmente desenvolvidos. Geralmente, encontra-se associada a um certo grau de atrofia congénita de todo o aparelho genital ou a um atraso de desenvolvimento de todo o organismo.

Brouardel (2) refere-se a vários casos de atrofia pronunciada do aparelho genital, uns observados

(1) *Union Médicale de la Seine-Inférieure*, n.º 40.
(2) Brouardel, *obr. cit.*

por êle, outros observados por RECLUS, e não menciona nenhum de atrofia exclusivamente peniana.

A maior parte das vezes, a anomalia de que nos ocupamos, observa-se nos casos de infantilismo, isto é, nos casos de atraso ou de parada do desenvolvimento geral do corpo.

ROUBAUD (1) observou um estudante brasileiro, de dezanove anos, franzino e imberbe, cujo pénis era quási imperceptível, no estado de flacidez, e media sòmente cinco centímetros e meio de comprimento, no estado de erecção completa. Os testículos tinham apenas o volume de uma avelã. A influência destas glândulas sôbre o desenvolvimento do pénis é incontestável.

Os indivíduos castrados em tenra idade (eunucos, skoptzys, etc.) e os que, na infância, tiveram lesões testiculares extensas apresentam, quási todos, um certo grau de atrofia peniana.

O coito e, sobretudo, as erecções freqüentes que se manifestam, espontaneamente, na época da puberdade, isto é, quando os testículos começam a funcionar, contribuem muito para o aumento de volume do pénis. As aréolas, distendidas pelo sangue, alargam-se consideràvelmente e os elementos anatómicos das trabéculas, nutrindo-se melhor, hipertrofiam-se e multiplicam-se mais activamente. — A *função faz o órgão.* — Quanto mais um órgão ou um aparelho funciona, tanto mais activa é a sua nutrição e, por conseqüência, tanto maior é o seu desenvolvimento.

(1) Citado por GARNIER, *Impotência Física e Moral.*

Todo o órgão que não funciona é imperfeitamente nutrido e, portanto, atrofia-se ou não se desenvolve.

A natureza, sábia em tudo e mais justiceira do que o homem, recompensa os que trabalham e despreza os que nada fazem. É, todavia, um pouco benévola para os órgãos genitais porque dá à imaginação a faculdade de substituir, até certo ponto, o exercício sexual.

Este não é absolutamente indispensável para que o pénis se desenvolva regularmente. Basta que a imaginação não esteja paralizada. Bastam os desejos sexuais e a recordação dos prazeres genésicos para activar a circulação sanguínea ao nível do órgão e, por conseqüência, para favorecer o seu desenvolvimento.

Quando todos estes factores faltam completamente, o pénis e os testículos são, quási sempre, pouco volumosos. Assim se explica a atrofia dos órgãos genitais de muitos cantores e atletas da Grécia, citados por GALENO, que se entregavam à castidade e afastavam da sua imaginação toda a idea do prazer genésico, a fim de não perderem as suas fôrças.

Em geral, os pénis exíguos são, ao mesmo tempo, delgados e curtos, como no caso de ROUBAUD mas, na literatura médica, encontram-se alguns exemplos de pénis muito delgados cujo comprimento era aproximadamente normal e, inversamente, alguns casos de pénis muito curtos cuja grossura era regular.

PLATERUS (1) observou um pénis que era formado sòmente pela glande e pelo prepúcio.

(1) Citado por NICOLAS VENETTE, *obr. cit.*, tômo I.

O grau de atrofia é muito variável. O pénis dos epispados pubo-penianos e, sobretudo, o dos hipospados escrotais ou escroto-perineais é geralmente muito pequeno (vid. hipospadia e epispadias).

C) Excesso de volume por hipertrofia do sistema eréctil

Encontram-se na literatura médica alguns casos de pénis tão volumosos que nos parecem quási inacreditáveis.

Descourtilz (1) observou, em S. Domingos, um preto cujo pénis tinha treze polegadas de comprimento, isto é, mais de trinta e cinco centímetros, e Fabrice de Hilden (2) observou um homem de quarenta anos com um pénis cujo volume não era muito inferior ao do corpo de uma criança.

¿Não estaria Fabrice de Hilden em presença de um caso de elefantíase ou de qualquer outra doença do aparelho genital?

Assim julgamos, não só porque é necessário ultrapassar os limites da nossa boa vontade para admitir o diagnóstico de hipertrofia simples dos órgãos erecteis, mas ainda porque os médicos e os cirurgiões dos meados do século passado, incluindo o próprio Demarquay, o pai da patologia peniana, confundiram com a hipertrofia do pénis vários casos de elefantíase.

(1) Citado por Garnier, *Impotência Física e Moral.*
(2) *Ibidem.*

É indispensável distinguir da hipertrofia simples dos corpos erécteis todos os casos em que o excesso de volume do órgão da cópula é devido a doenças variadas, quer dos invólucros, quer do sistema envolvido, porque o prognóstico e a terapêutica são completamente diferentes.

O diagnóstico nem sempre é fácil, mas, nos casos em que os processos ordinários de exploração clínica não são suficientes para esclarecer a questão, o médico pode incisar os tegumentos e apreciar convenientemente o desenvolvimento ou as lesões dos tecidos subjacentes.

No *Philadelphia Medical Times* de 9 de Janeiro de 1875, encontra-se uma observação de hipertrofia simples dos corpos cavernosos, cujo diagnóstico foi feito sòmente depois da incisão dos invólucros do pénis.

Trata-se de um chinês, de trinta e três anos, cujo pénis era consideràvelmente volumoso desde a sua infância.

O excesso de volume do pénis, quer em grossura, quer em comprimento, tem alguns inconvenientes, sobretudo quando o coito é praticado com mulheres conformadas inversamente.

Garnier, referindo-se a esta questão, diz que todo o homem encontra sapato para o seu pé, mas, em regra, os que deixam o celibato só tiram as medidas depois de ligados pelos laços do matrimónio, isto é, quando o mal já não tem remédio.

Pela estatura da mulher não se medem as dimenmensões da sua vagina, como também se não me-

dem as dimensões do pénis pelo tamanho do nariz (1).

Uma mulher forte pode ter uma vagina curta e estreita; por outro lado, um homem de pequena estatura pode apresentar um pénis volumoso. Nestas condições, o coito é geralmente difícil e bastante doloroso, sobretudo para a mulher. Em certos casos torna-se um verdadeiro suplício.

ZACCHIES, citado por GARNIER, refere-se a uma cortezã romana que perdia os sentidos quando tinha relações sexuais com um dos seus amantes, cujo pénis era volumosíssimo.

As dilacerações da vagina, as hemorragias abundantes, as contusões do colo do útero, as erosões e as excoriações da glande, a ruptura do freio, etc., não são acidentes raros, sobretudo nos primeiros coitos.

Para se evitarem devemos recomendar prudência e serenidade, aconselhar a posição que nos pareça mais favorável ou indicar outros meios que estão ao alcance de todas as inteligências.

D) **Direcção viciosa**

Diz-se que o pénis tem uma direcção viciosa quando o seu eixo longitudinal descreve, durante a erecção, uma linha sinuosa ou quebrada, um arco de círculo ou um ângulo obtuso.

(1) Alguns autores do século passado sustentam que há uma certa relação entre o tamanho do nariz e o tamanho do pénis, mas isso não tem sido confirmado. Os autores modernos, sobretudo os médicos militares que têm tido ocasião de observar muitos milhares de pénis, desmentem esta opinião.

A maior parte das vezes, observa-se só uma curvatura, de concavidade superior, inferior ou lateral, mas, em certos casos, encontram-se duas ou mais, voltadas para o mesmo lado ou para lados diferentes. Nestas condições, o coito é geralmente impossível ou pelo menos bastante difícil.

J. L. Petit observou, entre outros casos, um indivíduo cujo pénis apresentava uma curva, de concavidade inferior, tão pronunciada que o grande cirurgião francês não hesitou em lhe aconselhar o celibato.

A direcção viciosa do pénis pode ser congénita ou adquirida. A primeira é, em regra, uma conseqüência do desenvolvimento desigual, em número ou em volume, das aréolas dos órgãos erécteis; a segunda pode ser o resultado de lesões anatómicas variadas, tais como as concreções fibro-plásticas dos órgãos erécteis, a ossificação dos corpos cavernosos, as cicatrizes superficiais ou profundas, os neoplasmas e as inflamações nodulares, a blenorragia, etc.

Para que a direcção do pénis seja rectilínea durante a erecção é absolutamente indispensável que o sangue se distribua de uma maneira regular e uniforme por todo o tecido eréctil.

Se, por exemplo, as aréolas do corpo cavernoso direito são mais volumosas ou mais numerosas do que as do corpo cavernoso esquerdo, a metade direita do pénis, recebendo mais sangue do que a metade esquerda, alonga-se mais e, por conseqüência, o órgão apresenta, durante a erecção, a forma de um arco de círculo cuja concavidade fica voltada

para o lado esquerdo. Sucede o mesmo quando as paredes de algumas aréolas perdem a sua elasticidade ou quando o tecido eréctil é destruído, num ou em vários pontos, por qualquer processo mórbido.

E) Torsão

A torsão ligeira do pénis é freqüènte e, em regra, não prejudica a micção nem a cópula; os casos em que o órgão, tendo executado um movimento de rotação de 180 graus, se apresenta com a face inferior voltada para cima são, pelo contrário, raros e ordinàriamente não são isentos de perturbações funcionais.

A micção, a erecção, a cópula e a ejaculação podem ser, com efeito, muito prejudicadas, sobretudo quando a torsão se encontra associada a outras anomalias dos órgãos genitais (hipospadia, epispadias, curvatura do pénis, sutura escroto-peniana, etc.).

A maior parte dos indivíduos com esta anomalia são hipospados. Nos casos de rotação completa, a face dorsal do pénis repousa sôbre o escroto e a face ventral fica voltada para diante.

Godard, Verneuil, Guerlain e outros autores publicaram algumas observações dêste género.

F) Sutura ou sínfise peno-escrotal

Esta anomalia é caracterizada pela aderência da face inferior do corpo do pénis ao escroto.

Pode ser congénita ou adquirida.

Nos casos de sutura peno-escrotal congénita, a glande fica geralmente em liberdade, mas, como o meato urinário se encontra, quási sempre, na face inferior do pénis (hipospadia), a urina e o esperma são lançados sôbre a face anterior das bolsas testiculares e escoam-se, babando todo o escroto e a face interna das coxas.

O coito é impossível. A intervenção cirúrgica, que consiste em seccionar a membrana ou o ligamento peno-escrotal, é absolutamente indispensável.

Dupont, Bouisson, Duplay e outros cirurgiões colheram esplêndidos resultados desta operação, apesar de J. L. Petit ter recomendado a mais severa abstenção.

Nos casos de sutura peno-escrotal adquirida, as perturbações urinárias são geralmente menos importantes e o coito é possível, embora se torne difícil.

As queimaduras, as feridas, os cancros sifilíticos e os cancros moles do escroto e da face inferior do pénis são as causas mais freqüentes da sutura peno-escrotal adquirida. É necessário que não se esqueça esta complicação quando se faz o tratamento daquelas doenças.

No Hospital da Universidade de Coimbra, encontra-se um homem de quarenta e três anos (C. P. M.), cujo pénis está unido ao escroto porque um curandeiro que o tratou de cancros moles da face inferior do pénis e da face anterior do escroto não soube evitar a sutura ou talvez não soubesse que esta com-

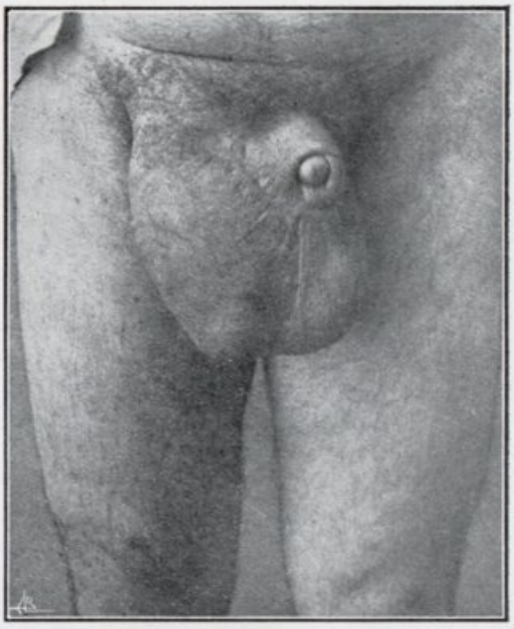

Fig. 41

SUTURA OU SÍNFISE PENO-ESCROTAL ADQUIRIDA

plicação era possível. A face inferior do corpo do pénis encontra-se completamente soldada ao escroto (vid. fig. 41). Apenas o prepúcio e a glande se encontram livres.

O doente declara que o coito é muito difícil.

G) **Pénis bífido** *(Diphallus partialis)*

Os casos de pénis bífido são muito raros. Na literatura médica, encontram-se vários exemplos, mas são quási todos de glandes parcialmente bífidas.

Nós apenas encontrámos as descrições de dois casos — o caso de Forster et Klebs (1) e o caso de J. A. Pires de Lima (2) — em que a parte anterior do corpo do pénis estava dividida em duas metades laterais, cada uma das quais apresentava uma glande imperfurada.

Limitar-nos hemos a descrever, muito ràpidamente, estes dois casos.

No caso de Forster et Klebs, a uretra abria-se no ângulo de bifurcação, e a glande esquerda era mais desenvolvida do que a direita. No caso do Professor J. A. Pires de Lima, o meato urinário, largo, arredondado e infundibiliforme, estava situado sôbre a face inferior do corpo do pénis, a dois centímetros adiante do escroto, e a parte anterior da uretra pe-

(1) Citado por Pousson, *obr. cit.*

(2) J. A. Pires de Lima, Professor de Anatomia Topográfica na Faculdade de Medicina do Pôrto, *Note on a case of bifid penis with penial hypospadia — Journal of Anatomy and Physiology*, vol. xlix.

niana era representada por uma goteira profunda, longitudinal e mediana, que se prolongava até ao ângulo de bifurcação. As duas glandes encontravam-se completamente separadas, eram sensìvelmente iguais, apresentavam uma forma mais ou menos piramidal e estavam totalmente descobertas porque os dois prepúcios eram muitos curtos.

O pénis, largo e chato na parte anterior, apresentava uma forma cilíndrica na vizinhança da sínfise púbica. No estado de flacidez, o seu comprimento total, medido sôbre a face dorsal, era de oito centímetros e meio, pertencendo dois centímetros e meio à região balânica. O comprimento da face ventral era apenas de seis centímetros. Pela palpação, notava-se que os corpos cavernosos, unidos na parte posterior, se afastavam gradualmente de trás para diante.

Um facto a que o autor se refere e que não devemos deixar de mencionar aqui é o de esta anomalia não ter afectado as funções sexuais. O indivíduo observado era um homem de cinqüenta e oito anos, casado, que tinha duas filhas e três filhos, dois dos quais estavam já casados.

H) Multiplicidade

Esta anomalia é pouco freqüente e os casos até hoje observados são todos de duplicidade *(diphallus totalis)*.

Algumas vezes, os dois pénis encontram-se sobre-

postos, mas, na maior parte dos casos, estão colocados ao lado um do outro.

Isidore Geoffroy Saint-Hilaire(1) observou um homem com dois pénis sobrepostos e completamente independentes, cada um dos quais apresentava uma uretra por onde saía a urina e o esperma. A mulher dêste homem só teve filhos gémeos.

Ribéra (2) observou também um caso de dois pénis sobrepostos e completamente independentes, mas, neste caso, além da anomalia peniana, havia duplicidade vesical. Cada uma das bexigas tinha uma uretra e um só uréter.

Giacomo Sangalli (3) observou outro caso de duplicidade do pénis com duplicidade vesical, mas os dois pénis estavam colocados ao lado um do outro. Esta é, como dissemos, a variedade mais freqüente.

Velpeau apresentou, em 1844, à Academia das Sciências de Paris, um caso de pénis duplo observado numa criança de oito meses e meio. Os dois pénis estavam colocados um ao lado do outro e encontravam-se separados por uma distância de quatro centímetros aproximadamente. Cada um deles tinha uma uretra e ambas deviam comunicar com a mesma bexiga porque, durante as micções, a urina saía pelos dois canais, ao mesmo tempo e em igual quantidade (*Comptes rendus de L'Académie des Sciences*, 1844).

(1) Isidore Geoffroy Saint-Hilaire, *obr. cit.*, tômo II.

(2) Ribéra, *Academia Real de Medicina*, Madrid, 4 de Março de 1911.

(3) Citado por Pousson, *obr. cit.*

Hart, Van Buren, Keyes (citados por Pousson), Kuthner e Lange (citados por Kaufmann) observaram outros casos semelhantes.

Vaudescal (1) observou uma criança com dois pénis, um aparentemente normal, outro com um ligeiro grau de hipospadia. No escroto, apenas se palpava um testículo.

Oudard et G. Jean (2) referem-se também a uma peça de duplicidade do pénis, conservada no museu Mallez.

O caso observado em Portugal, nos meados do século passado, não é menos interessante do que qualquer dêstes a que acabamos de nos referir.

Trata-se de um rapaz, natural de Faro, João Baptista dos Santos, nascido em 5 de Setembro de 1845, de quem o Instituto de Anatomia Patológica e Patologia Geral da Universidade de Coimbra possue duas fotografias, tiradas aos dezóito anos. Êste caso, muito falado entre nós e no estrangeiro, foi publicado, em 1864, na *Revista Médica Portuguesa* e figurou, em 1869, nas colunas da *Revue Photographique des Hôpitaux*.

Garnier, Monod et Brun e outros autores franceses consideram-no como um dos mais interessantes.

Entre os dois membros abdominais, normalmente conformados, existia um terceiro membro, imperfeitamente desenvolvido, que se inseria no períneo, entre o escroto e o anus. Adiante dêste membro suplementar, encontrava-se um aparelho genital com

(1) *Presse Médicale* de 8 de Junho de 1921.
(2) *Journal d'Urologie*, tômo XI, n.º 3, Março de 1921.

dois pénis completamente independentes, bem conformados, razoàvelmente desenvolvidos e situados um ao lado do outro. O pénis esquerdo era um pouco mais volumoso do que o direito.

Êste rapaz, contratado, como exibicionista, por uma companhia de saltimbancos, mostrava, em sessões especiais, todas as suas «habilidades». Urinava e ejaculava o esperma pelas duas uretras.

Os dois pénis entravam em erecção quási ao mesmo tempo, mas o esquerdo atingia mais ràpidamente o estado de erecção completa. Servia-se dos dois, simultâneamente ou alternativamente sem ejaculação simultânea, e, quando queria utilizar-se só de um, dava a preferência ao esquerdo, não só porque êste era um pouco mais volumoso, mas ainda porque entrava mais fàcilmente em erecção.

§ III — ANOMALIAS DOS CORPOS CAVERNOSOS

As anomalias dos corpos cavernosos que mais freqüentes vezes se observam são a ausência (Delbarier), a atrofia, a hipertrofia (Demarquay, Monod et Brun) e a desigualdade, em número ou em volume, das aréolas dos corpos erécteis (J. L. Petit). A ausência, a exigüidade, o excesso de volume e a direcção viciosa do pénis traduzem, respectivamente, cada um dêstes defeitos de desenvolvimento do tecido eréctil.

§ IV — ANOMALIAS DA URETRA

A) Hipospadia

A hipospadia é uma anomalia caracterizada pela abertura da uretra na face inferior do pénis, a uma distância variável da extremidade da glande. Esta anomalia é muito freqüente.

No ano lectivo de 1919-1920, observámos alguns casos, nos Hospitais da Universidade de Coimbra, e, consultando os arquivos da clínica hospitalar do Ex.mo Sr. Prof. Dr. Angelo da Fonseca, notámos que, quási todos os anos, se encontram vários hipospados na enfermaria de U. H. — Forgue, citado por Pousson (1), encontrou sòmente 235 casos em 280.000 homens do contingente militar, e o nosso compatriota Dr. José Fernandes (2) observou apenas 2 em cêrca de 9.900 recrutas que, durante sete anos, inspecionou nas províncias do Alemtejo e Algarve; mas Rennes (3) observou 10 casos em 3.000 homens, e Bouisson (4), Legueu et Papin (5) e a maior parte dos autores que se referem a êste assunto declaram que se observa cêrca de 1 caso de hipospadia em 300 ou 350 homens.

(1) Pousson, *obr. cit.*

(2) Citado por J. A. Pires de Lima, *Sur quelques observations de fistules juxta-uréthrales congénitales, Communication au XVIIe Congrès International de Médecine*, Londres 6-12 Août 1913, *Section I (Anatomie et Embryologie).*

(3) *Arch. de Méd.*, 1831.

(4) Bouisson, *Tribut à la Chirurgie*, tômo II.

(5) Legueu et Papin, *obr. cit.*

A hereditariedade tem sôbre esta anomalia uma influência incontestável.

GARNIER (1) refere-se a dois irmãos hipospados que foram operados por GROSS, num hospital de Filadelfia, e DOUSSEAU (2) observou dois irmãos hipospados, cujos filhos apresentavam a mesma anomalia.

RICORD, FRANK, MECKEL, RIGAUD SABATIER, GUYON, etc., publicaram também vários casos de famílias de hipospados.

RICORD (3) observou a anomalia de que nos ocupamos em três indivíduos da mesma família, avô, filho e neto, e FRANK (4) encontrou-a também em três gerações sucessivas. A hipospadia pode ser transmitida pela mãe.

MECKEL (5) publicou o caso de uma mulher, descendente de uma família em que se contavam vários hipospados, que deu à luz dois filhos com o mesmo defeito.

Segundo a posição da abertura anormal da uretra, distinguem-se cinco variedades principais de hipospadias:

a) *hipospadia balânica;*
b) *hipospadia peniana;*
c) *hipospadia peno-escrotal;*
d) *hipospadia escrotal* ou *perineo-escrotal;*
e) *hipospadia perineal.*

(1) GARNIER, *Impotência Física e Moral,* trad. brasileira.
(2) Citado por GARNIER, *Esterilidade,* trad. brasileira.
(3) *Ibidem.*
(4) Citado por. E. FORGUE, *Précis de Pathologie Externe,* tômo II, Paris, 1917.
(5) Citado por GARNIER, *Impotência Física e Moral*; *Esterilidade.*

Hipospadia balânica. — A hipospadia balânica é a variedade mais freqüente. O meato urinário está situado sôbre a face inferior da glande, ao nível da base ou entre o vértice e a base, e apresenta-se, quási sempre, sob a forma de uma pequena fenda longitudinal. O freio e a metade ventral do prepúcio faltam quási sempre.

A glande é geralmente achatada de cima para baixo e a sua mucosa continua-se insensìvelmente com a mucosa da uretra. Adiante do orifício urinário, encontra-se, quási sempre, uma goteira, pouco profunda, que se prolonga até ao vértice da glande e que representa a uretra balânica. Esta pode também ser representada por uma betesga, de profundidade variável, situada no lugar do meato normal.

Hipospadia peniana. — O meato urinário encontra-se sôbre a face inferior do pénis, entre a base da glande e o ângulo peno-escrotal, e apresenta-se sob a forma de uma fenda com direcção antero-posterior (1).

Geralmente, observa-se um só orifício por onde sai a urina e o esperma, mas Lecroix, Voelker e outros autores referem-se a exemplos de dois e de três orifícios. A porção da uretra peniana situada adiante do orifício urinário pode ser representada por uma goteira ou por um canal. Durante a erecção, o pénis forma uma curva de concavidade infe-

(1) Algumas vezes, apresenta-se sob a forma de uma fenda transversal ou é arredondado e puntiforme.

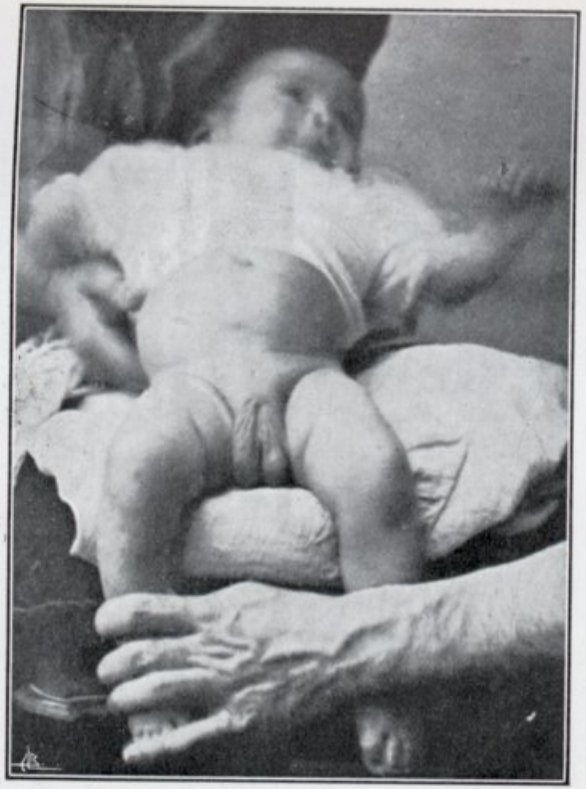

Fig. 42

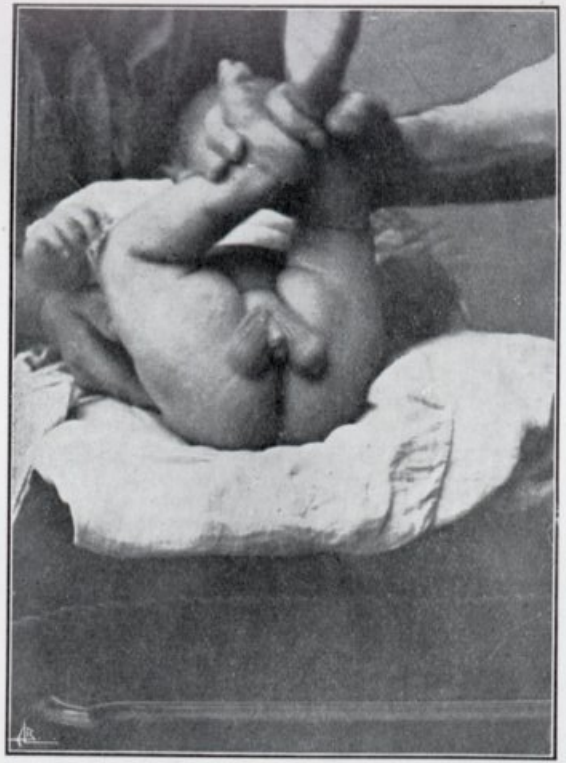

Fig. 43

HIPOSPÁDIA ESCROTAL

Criança de nove meses observada pelo Ex.mo Senhor Dr. Correia Soares, em Janeiro de 1922

rior. O freio e a metade ventral do prepúcio faltam em quási todos os casos.

Hipospadia peno-escrotal. — A uretra abre-se no ângulo formado pelo pénis e pelo escroto. O pénis é geralmente pequeno e apresenta uma curvatura de concavidade inferior. O escroto é quási sempre normal.

Como na variedade anterior, a *pars pendula* da uretra peniana pode ser representada por uma goteira longitudinal, situada sôbre a face inferior do pénis, ou por um canal, de comprimento variável, que se abre ao nível do vértice da glande e que é fechado na sua extremidade posterior.

Hipospadia escrotal ou períneo-escrotal. — A hipospadia escrotal é caracterizada pela abertura da uretra no fundo de um sulco antero-posterior que divide o escroto em duas partes completamente independentes (vid. Estampas XVI e XVII).

Esta anomalia apresenta com a vulva uma analogia tão perfeita que DUGUÈS deu-lhe a designação de *hipospadia vulviforme*. As pregas escrotais apresentam a forma e o aspecto dos grandes lábios e encontram-se separadas por uma fenda semelhante à fenda vulvar (vid. fig. 42). Além disso, o pénis, pequeno, imperfurado e curvo, faz lembrar um clitoris hipertrofiado, e o orifício urinário faz lembrar o orifício vulvo-vaginal, tanto pela sua forma como pelas suas dimensões.

Algumas vezes, êste orifício é limitado por duas

pequenas pregas laterais análogas aos pequenos lábios vulvares. Nestas condições, o diagnóstico do sexo nem sempre é fácil. Muitos hipospados escrotais têm sido considerados como mulheres, durante toda a sua vida, e outros como hermafroditas verdadeiros. TILLAUX, citado por VOELKER, observou uma criança de doze anos, que não teria deixado de ser considerada como pertencendo ao sexo feminino, se êste cirurgião, reduzindo uma hernia inguinal, não tivesse palpado os grandes lábios vulvares ou se não tivesse encontrado, na espessura de cada um dêles, um corpo ovoide que lhe fazia lembrar um testículo.

Examinando, em seguida, todo o aparelho genital externo, notou que se tratava de um hipospado escrotal. A confusão é muito mais fácil e muito mais freqüente nos casos em que as bolsas testiculares estão vazias.

Hipospadia perineal. — Esta variedade de hipospadia distingue-se da anterior pela situação mais recuada do orifício urinário e pela ausência de divisão escrotal. A uretra prostato-membranosa abre-se directamente no períneo, entre o escroto e o anus.

O pénis é imperfurado e exíguo e os testículos são geralmente pequenos.

As perturbações funcionais que apresentam os hipospados são tanto mais pronunciadas quanto mais recuado se encontra o orifício uretral. Na hipospadia balânica, a micção, a cópula e a fecundação não apresentam, em geral, alterações ou defeitos fisiológicos muito sensíveis. Na hipospadia peniana,

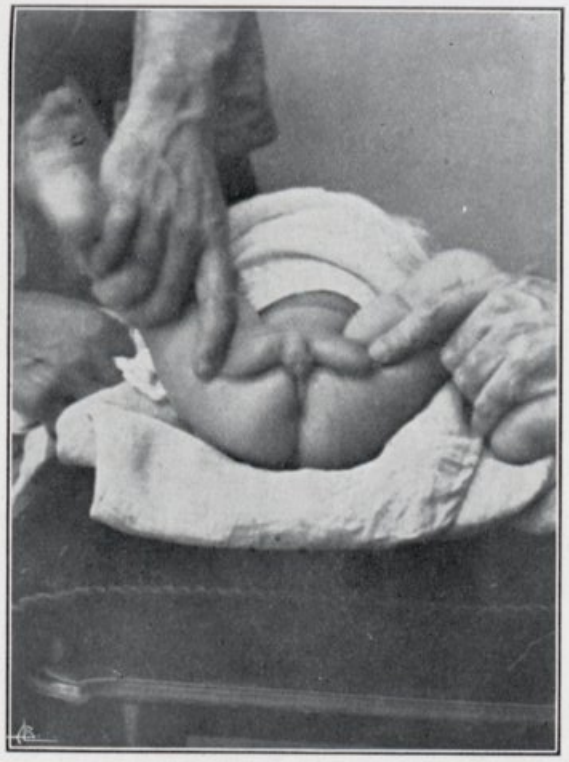

Fig. 44

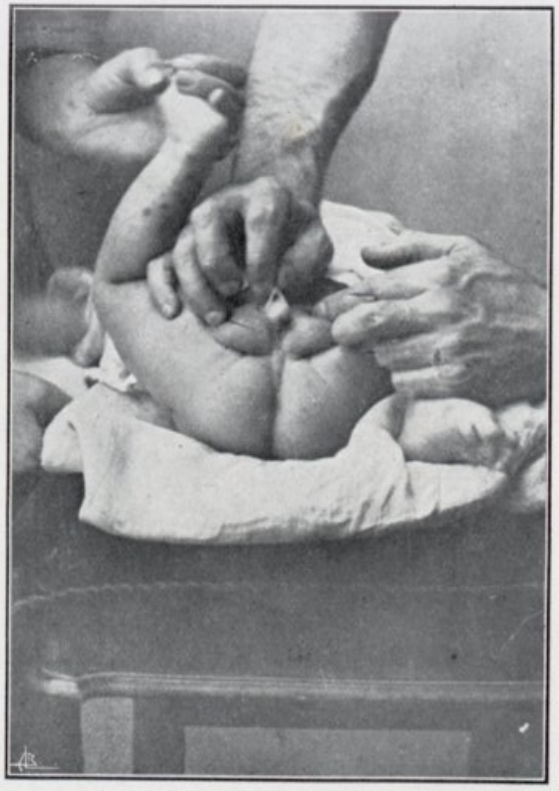

Fig. 45

HIPOSPÁDIA ESCROTAL

Observação do Ex.mo Senhor Dr. Correia Soares (o mesmo caso da estampa anterior)

o doente urina fàcilmente, levantando o pénis, e pode exercer o coito, mas a fecundação é incerta porque o esperma não é projectado directamente sôbre o focinho de tenca. Nas hipospadias peno-escrotal, perineo-escrotal e perineal, o indivíduo é obrigado a urinar agachado, para se não molhar, o coito é muito difícil e a fecundação natural é absolutamente impossível.

B) Epispadias

A epispadias é uma anomalia caracterizada pela abertura da uretra no dorso do pénis, quer sôbre a glande, quer na goteira formada pela juxtaposição dos dois corpos cavernosos (goteira supra-cavernosa).

Esta anomalia é muito mais rara do que a antecedente. Baron apenas encontrou dois casos de epispadias para 300 de hipospadia. Segundo a situação do orifício urinário, distinguem-se três variedades de epispadias: *epispadias balânica, epispadias peniana* e *epispadias pubo-peniana.*

Epispadias balânica. — O orifício urinário está situado na face dorsal da glande, ao nível da base ou entre a base e o vértice. O pénis é geralmente curto e achatado de cima para baixo; a metade dorsal do prepúcio é pouco desenvolvida ou falta completamente; o freio, longo e espesso, estende-se, quási sempre, até ao vértice ou até à face dorsal da glande.

Adiante do orifício urinário, encontra-se geralmente uma goteira longitudinal e mediana, que representa a uretra balânica.

Epispadias peniana.— O meato urinário encontra-se na face dorsal do pénis, entre a base da glande e a sínfise púbica. Adiante dêle, existe, quási sempre, um sulco longitudinal e mediano, de profundidade variável, que se estende até ao vértice da glande.

O pénis é achatado de cima para baixo e, durante a erecção, descreve uma curva de concavidade superior. O freio é geralmente longo e a metade dorsal do prepúcio poucas vezes existe. O corpo esponjoso é difícil de encontrar pela palpação.

Epispadias pubo-peniana. — A epispadias pubo-peniana, ainda conhecida pelo nome de epispadias completa, é caracterizada pela abertura da uretra na face superior do pénis, ao nível do ângulo formado por êste e pela sínfise púbica. O pénis é geralmente pequeno, recurvado para cima e achatado no sentido vertical.

Na sua face dorsal, encontra-se, como na variedade antecedente, uma goteira longitudinal e mediana, que representa os dois têrços anteriores da uretra peniana. O afastamento dos ossos do púbis, a extroversão da bexiga, a atrofia testicular, a criptorquídea, etc. são outras tantas anomalias que acompanham, quási sempre, a epispadias completa.

As perturbações funcionais determinadas pela epispadias são tanto mais pronunciadas quanto mais

recuado está o orifício urinário e quanto mais importantes são as anomalias que se encontram associadas. Na epispadias balânica, a micção, o coito e a ejaculação não sofrem alterações muito importantes. Pelo contrário, nas epispadias peniana e pubo-peniana, a micção é geralmente irregular, a incontinência de urina é freqüente, a erecção é incompleta, a cópula é difícil e a fecundação natural é, quási sempre, impossível.

C) Fístulas uretro-cutâneas congénitas

As fístulas uretro-cutâneas congénitas abrem-se geralmente na face inferior da parte livre *(pars pendula)* do pénis ou na região perineal *(fistulas uretro-cutâneas inferiores)*, mas, num certo número de casos, dirigem-se para a face dorsal do órgão *(fistulas uretro-cutâneas superiores)* e abrem-se principalmente no sulco balano-prepucial. Algumas são perpendiculares ao canal da uretra; outras são paralelas ou oblíquas numa certa extensão.

O número de fístulas é variável. Geralmente, observa-se apenas uma, mas, na literatura médica, encontram-se exemplos de duas, de três e de quatro. O seu trajecto pode ser rectilíneo ou mais ou menos flexuoso.

D) Divertículos uretrais congénitos

Os divertículos uretrais congénitos são pouco freqüentes e, quando se observam, encontram-se principalmente ao nível da metade anterior da *pars pendula* da uretra peniana. Apresentam-se sob a forma de canalículos estreitos, simples ou ramificados, que terminam em betesga e que comunicam com a uretra por um pequeno orifício. O seu comprimento é variável e a sua direcção varia também de um caso para outro. Alguns são longos e têm uma direcção paralela ao canal da uretra, outros são curtos e atravessam perpendicularmente a bainha esponjosa.

O seu diagnóstico só é possível pelo exame uretroscópico ou, melhor, pelo exame radioscópico, após uma injecção uretral de uma substância impermeável aos raios X.

As inflamações dos divertículos uretrais são freqüentes e difíceis de tratar.

As diverticulites blenorrágicas resistem, durante muito tempo, a todos os tratamentos e, muitas vezes, dão origem a abcessos penianos ou a fístulas uretrais que o médico não consegue evitar.

E) Dilatação congénita

A dilatação congénita da uretra caracteriza-se clìnicamente pela presença de uma bolsa urinosa, de

paredes delgadas (1), ao nível da face inferior do pénis. A sua confusão com as formações quísticas, em comunicação com a uretra, é freqüente, porque, tanto num caso, como noutro, a bolsa enche-se de urina, durante as micções, e esvazia-se, em seguida, pela expressão.

Para René Le Fort, esta anomalia é o resultado da distensão e da dilatação progressiva de divertículos uretrais. Pousson invoca a ausência de desenvolvimento da bainha esponjosa. A dilatação congénita da uretra é pouco freqüente, mas, na literatura médica, encontram-se várias observações, além dos casos muito conhecidos de Hendriksz, de Anger e de Delbovier. René Le Fort conseguiu reünir catorze observações.

F) Apêrtos congénitos

Os apêrtos congénitos da uretra são pouco freqüentes, mas Foisy, citado por Pousson, conseguiu reünir 104 casos. A maior parte das vezes, resultam da reabsorção incompleta da rôlha cloacal ou do muro epitelial, mas, num grande número de casos, só a hipertrofia da válvula de Guérin e das pregas das lacunas de Morgagni tem sido observada.

Legueu et Papin distinguem quatro tipos de apêrtos congénitos:

a) *apêrtos cilíndricos* ou *anulares;*

(1) As paredes desta bolsa são constituídas sòmente pela mucosa da uretra e pelo sistema envolvente do pénis.

b) *apêrtos diafragmáticos;*
c) *apêrtos valvulares;*
d) *bridas.*

Os sinais físicos e as complicações dos apêrtos congénitos são absolutamente semelhantes aos dos apêrtos inflamatórios ou traumáticos. A dilatação vesíco-uretero-renal, as cistites, as pielonefrites e a formação de cálculos são, em qualquer dos casos, complicações freqüentes.

Os apêrtos ligeiros, que se não manifestam com sintomas fàcilmente apreciáveis, constituem uma das principais causas predisponentes dos apêrtos inflamatórios. Muitas vezes, os excessos de masturbação ou as irritações da mucosa uretral por uma urina ácida bastam para transformar estes apêrtos ligeiros em coarctações pronunciadas.

B) **Obliteração congénita**

A obliteração congénita da uretra pode ser total ou parcial.

A primeira é excepcional e determina, quási sempre, acidentes mortais inevitáveis; a segunda é mais freqüente e, num grande número de casos, o seu tratamento está ao alcance da cirurgia.

Guyon divide as obliterações parciais em três grupos: *imperfurações do meato*, *oclusões diafragmáticas* e *oclusões cilíndricas* do canal.

As imperfurações do meato são relativamente freqüentes. As oclusões diafragmáticas e as oclusões

cilíndricas são, pelo contrário, muito raras. Pousson apenas conseguiu encontrar três observações de oclusão diafragmática (observações de Duparque, de Zohrer e de Gourdon), e Guyon conseguiu reünir sòmente oito casos de oclusão cilíndrica. Quando não existe qualquer via de descarga urinária, a criança sucumbe, ao fim de pouco tempo, se o cirurgião não intervém imediatamente ou se a anomalia está acima dos limites dos meios cirúrgicos, mas, felizmente, num certo número de casos, a bexiga comunica com o recto ou apresenta um canal de derivação, que se abre em qualquer ponto do pénis ou ao nível do umbigo.

H) **Duplicidade da uretra**

Os casos de duplicidade da uretra podem ser classificados em dois grugos:

a) *Duplicidade da uretra com pénis duplo ou bífido.*

b) *Duplicidade da uretra com pénis único e bem conformado.*

Já nos referimos aos primeiros. Neste lugar, trataremos sòmente dos segundos.

Os casos de um só pénis com duas uretras, que se prolongam até à bexiga, não são muito freqüentes, mas, na literatura médica, encontram-se vários exemplos.

Meisels (1) observou um rapaz de doze anos que apresentava dois orifícios urinários, um ao nível do

(1) *Wien. Med. Woch.*, 1893, n.º 31.

vértice da glande, outro sôbre a face inferior do pénis, a cêrca de dois centímetros atrás do primeiro. A urina saía ao mesmo tempo pelos dois orifícios, mas em maior quantidade pelo orifício anormal. Pelo cateterismo e pelo exame endoscópico, MEISELS notou que cada um dêstes orifícios correspondia a um canal que se estendia até à bexiga. Os dois canais comunicavam um com o outro por uma fenda muito estreita.

A. BROCA (1) observou também um rapaz de doze anos que apresentava uma uretra epispada e outra normal. Pelo cateterismo simultâneo dos dois canais, não se sentia o contacto entre as duas sondas e, pelo exame radioscópico, notava-se que estas se encontravam afastadas uma da outra até às proximidades do colo da bexiga.

ANDRÉ BOECKEL (2) observou um caso absolutamente semelhante ao de BROCA (uretra normal com uretra epispada), numa criança de nove anos.

Além dêstes casos, mencionamos as observações de ERIBERTO AIEVOLI ET BONABITACOLA, de SCHWITZER e de ENGLISCH [citados por POUSSON (3)], de PAUL DELBET (4), de DUPLAY e de TARUFFI [citados por OUDARD ET G. JEAN (5)].

Em certos casos, a duplicidade da uretra não determina perturbações funcionais e só é notada na

(1) *Presse Médicale* de 1 de Agôsto de 1914 e *Société de Chirurgie* de 11 de Dezembro de 1920.

(2) *Congrès d'Association française d'Urologie,* Outubro, 1913.

(3) POUSSON, *obr. cit.*

(4) *Annales des Maladies des Organes génito-urinaires*, 1898.

(5) *Journal d'Urologie,* tômo XI, n.º 3, Março de 1921.

ocasião de uma infecção blenorrágica, mas, a maior parte das vezes, sobretudo quando os dois orifícios urinários estão muito afastados um do outro ou quando há outras anomalias, a micção é irregular e, portanto, chama a atenção dos doentes ou de qualquer pessoa da sua família para o lado do seu aparelho genital. A incontinência de urina é freqüente nos casos de uretra epispada suplementar.

I) Canais para-uretrais congénitos

Os *canais para-uretrais,* também conhecidos pelos nomes de *canais uretrais acessórios, fistulas juxta--uretrais, fistulas «borgnes» externas* ou *diverticulos «borgnes» externos*, são muito freqüentes.

Na literatura médica, encontram-se, com efeito, vastas bibliografias sôbre êste assunto (1). A maior parte das vezes, os orifícios de entrada dêstes canais estão situados sôbre a face dorsal da glande, quer na vizinhança da corôa (casos de Bailli, de Lejars, de Perkowsky, de Dufour et Jean, etc.), quer ao nível do meato urinário (observações de J. A. Pires de Lima, de Américo Pires de Lima, de Balzer, de

(1) Consultem-se, entre outros, os trabalhos de Lejars (*Des canaux accessoires de l'urèthre, Annales des Maladies des Organes génito-urinaires*, 1888), de René Le Fort (*Annomalies fistuleuses congénitales du pénis, Annales des Maladies des Organes génito-urinaires*, 1896), de Oudard et G. Jean (*Canaux uréthraux accessoires congénitaux, Journal d'Urologie*, tômo xi, n.º 3, 1921) e de J. A. Pires de Lima (*Sur quelques observations de fistules juxta-uréthrales congénitales, Communication au XVIIe Congrès International de Médecine*, Londres. 6-12 Août 1913, *Section I (Anatomie et Embryologie).*

Vésale, de Marchal de Calvi, de Woods, de Toubert, de René Le Fort, etc.), mas, num grande número de casos, encontram-se sôbre a face interna do prepúcio, sôbre o freio ou na sua vizinhança (Oudard et Esquier), sôbre o rafe peniano (Milian, Lenartowicz), sôbre a face dorsal do corpo do pénis (Oudard et Jean), sôbre a face lateral (Lenartowicz), etc.

As formas e as dimensões dêstes orifícios são variáveis.

Uns são pequenos e arredondados, outros são triangulares ou em forma de fenda e apresentam o calibre de um meato normal.

O comprimento dos canais para-uretrais oscila entre alguns milímetros e vários centímetros. Uns são completamente independentes e fechados na extremidade, outros comunicam com a uretra, através de pequenos orifícios ou de fendas estreitas (1). O seu número é variável. A maior parte das vezes, encontra-se apenas um, mas Haller, Vidal de Cassis e outros autores referem-se a vários casos de glandes com três orifícios.

A infecção blenorrágica dos canais uretrais acessórios é muito freqüente, porque os gérmenes não são arrastados pela urina.

Nestes casos, a confusão é possível com fístulas inflamatórias.

(1) Cruveilhier observou um canal supra-uretral, superficial e mediano, que, passando entre os dois corpos cavernosos, penetrava na cavidade pélvica e terminava nas duas vesículas seminais, depois de se bifurcar. O orifício de entrada dêste canal encontrava-se sôbre a parte dorsal da corôa da glande.

J) Ausência congénita da uretra

A ausência congénita da uretra é uma anomalia muito rara e encontra-se, quási sempre, ligada à ausência ou a um atrazo de desenvolvimento do pénis (vid. ausência congénita do pénis).

Nos casos em que a urina encontra uma saída fácil para o exterior, quer pelo recto (fístulas vesico-rectais), quer pelo umbigo (persistência do canal da uraca), esta anomalia é compatível com a existência.

§ V — ANOMALIAS DA GLANDE

As anomalias da glande são muito freqüentes. Algumas não prejudicam sensivelmente as funções génito-urinárias, mas outras perturbam consideràvelmente as funções genitais e até a própria micção ou exercem uma influência desfavorável sôbre a intensidade das sensações venéreas.

Já nos referimos a várias anomalias da extremidade do pénis. Neste lugar, limitar-nos-hemos a mencionar algumas particularidades de forma e de volume da glande e as principais anomalias do meato urinário.

Anomalias de forma e de volume. — Em certos indivíduos, principalmente nos fimóticos, a glande, longa, delgada e afilada, dá ao pénis uma configuração especial que Tardieu comparou com a de um

pénis de cão. Noutros, principalmente nos masturbadores, a glande, curta, grossa e pouco afilada, faz lembrar a extremidade livre de um badalo de sino.

Neste último caso, o pénis apresenta a forma de uma cachamorra.

Estes desvios ligeiros de forma e de volume da glande não prejudicam as funções génito-urinárias. Já não sucede o mesmo nos hipospados e nos epispados em que a glande é pequena, achatada e parcialmente bífida.

Em muitos dêstes, a micção é irregular, a erecção é demorada, o coito é difícil e a fecundação é incerta.

Devemos, todavia, relacionar estas perturbações funcionais com as anomalias da uretra, e não com as anomalias de volume ou de forma da glande, que são também uma conseqüência das primeiras.

Anomalias do meato urinário. — O meato urinário apresenta-se habitualmente sob a forma de uma fenda vertical, com cêrca de seis a oito milímetros de altura, situada um pouco abaixo do vértice da glande.

Anomalias de forma. — *a*) Meato circular; *b*) meato triangular; *c*) meato em forma de fenda transversal.

Anomalias de calibre. — *a*) Meato largo; *b*) Meato estreito.

Anomalias de sede. — *a*) Meato situado sôbre a face inferior da glande (hipospadia balânica); *b*) meato

situado sôbre a face superior da glande (epispadias balânica).

Anomalias de número. — (vid. duplicidade da uretra e canais para-uretrais).

Imperfuração da glande. — *a*) Simples obliteração congénita do meato; *b*) ausência total ou parcial da uretra; *c*) epispadias peniana ou peno-púbica; *d*) hipospadia peniana, escrotal ou perineal.

§ VI — ANOMALIAS DO FREIO

A) Ausência congénita

A ausência congénita do freio é uma anomalia que raríssimas vezes se observa isoladamente.

Encontra-se, quási sempre, associada a outras anomalias, tais como a hipospadia ou a ausência congénita do prepúcio.

B) Anomalias de inserção (1)

A inserção do freio sôbre a glande pode ser muito recuada ou demasiadamente avançada.

No primeiro caso, a sua extremidade balânica está muito afastada do meato urinário e do vértice da glande; no segundo caso, insere-se na extremidade do órgão, ao nível da parte inferior do meato urinário, ou

(1) O freio do pénis insere-se habitualmente sôbre a face inferior da glande, cinco a oito milímetros atrás do meato urinário.

estende-se até à parte dorsal do vértice da glande, como se observa na maior parte dos epispados.

C) Anomalias de comprimento

Freios curtos. — Os freios curtos são geralmente largos, espessos e pouco extensíveis. Esta anomalia é freqüente nos indivíduos com fimose hipertrófica. Travers admitia até uma relação de causa para efeito entre a insuficiência de comprimento do freio e a fimose congénita, mas esta relação é admissível sòmente para a fimose hipertrófica. Quando o prepúcio é curto, o seu orifício pode ser dilatado, lenta e progressivamente, pela glande, logo que se manifestam as primeiras erecções.

Nestes casos, não é indispensável a locomoção do prepúcio e, por conseqüência, a coarctação do orifício prepucial nada tem com o comprimento do freio. Já não sucede o mesmo quando um freio curto prende à glande um prepúcio longo.

Nestas circunstâncias, a dilatação natural é irrealizável porque o freio não permite a deslocação do anel prepucial até ao vértice da glande e esta, por sua vez, não chega a alcançar a extremidade do prepúcio, durante a erecção. Só nestas condições é que podemos admitir uma relação de causa para efeito entre a insuficiência de comprimento do freio e a fimose congénita.

Freios longos. — O excesso de comprimento do

freio é uma anomalia também muito freqüente. Observa-se em quási todos os epispados e encontra-se em muitos outros indivíduos isentos de qualquer anomalia da glande e do prepúcio. O freio é ordinàriamente delgado e insere-se quási sempre ao nível da parte inferior do meato urinário. Em regra, ao excesso de comprimento encontra-se associada a anomalia de inserção a que chamámos adeantada ou avançada.

*
* *

PRINCIPAIS CONSEQÜÊNCIAS DAS ANOMALIAS DO FREIO. — Quando o freio é curto, e sobretudo quando se insere na vizinhança do meato urinário, a locomoção do prepúcio é geralmente difícil e, quási sempre, dolorosa. Algumas vezes, basta a simples erecção para provocar dores. A glande, obrigada pelo freio, volta o vértice para baixo e, por conseqüência, além da dôr que, por vezes, é tão viva que faz cessar a erecção, o esperma é lançado sôbre a parede posterior da vagina, em vez de ser projectado sôbre o focinho de tenca. Daqui pode resultar a esterilidade.

A maior parte das vezes, os freios curtos rompem-se, durante os primeiros coitos, mas, num grande número de casos, não sucede assim e, portanto, a introdução do pénis na cavidade vaginal continua a ser difícil e bastante dolorosa.

Não há muitos dias, tivemos ocasião de observar um homem de vinte e nove anos (A. P.), recêm-

-casado, que se queixava de dores violentas e quási insuportáveis, provocadas pelo coito.

Examinando o pénis dêste indivíduo, notámos que o freio era muito curto, muito largo e muito espesso.

A parte mediana da parede inferior da prega prepucial encontrava-se, por assim dizer, colada à glande. Seccionámos o freio.

No momento em que escrevemos estas linhas, o doente ainda não exerce o coito, mas diz que desloca o prepúcio, fàcilmente e sem dôr.

§ VII — ANOMALIAS DO PREPÚCIO

A) **Ausência congénita**

Embora tenham sido observados vários casos, principalmente entre os judeus e entre os árabes, a ausência congénita do prepúcio é pouco freqüente em qualquer dêstes dois povos e excepcional entre nós. Os árabes consideram-na como um benefício dos céus e como um sinal da benção de Deus.

Os autores antigos (Celse, Paul d'Égine, J. L. Petit, Dieffenbach, etc.) referem-se a muitos casos de ausência completa da prega prepucial, e descrevem uma operação — a *recutilização* ou *restauração do prepúcio* — que, no seu tempo, se praticava freqüentes vezes.

Resta-nos, porém, saber se os casos de ausência completa do prepúcio, a que se referem estes autores, não seriam o resultado de circuncisões mal feitas.

De outra forma, não se explica porque, outrora, era tão freqüente uma anomalia que, hoje, é tão rara.

Alguns autores têm julgado encontrar uma relação de causa para efeito entre a ausência da prega prepucial e um certo grau de impotência ou, pelo menos, uma certa diminuïção da intensidade das sensações voluptuosas, despertadas pelo coito.

« *Muitos homens que habitualmente conservam a glande descoberta* — diz GARNIER — *perdem, por fim, uma grande parte da sensibilidade dêsse órgão* ».

O mesmo autor cita, no seu livro intitulado *Impotência Física e Moral,* o caso de um homem de vinte e cinco anos que, não apresentando outras anomalias, além da ausência completa do prepúcio, se encontrava completamente virgem e nunca tinha sentido desejos intensos.

Realmente, o prepúcio desempenha um papel importante, na vida sexual, protegendo a delicada sensibilidade da glande e titilando durante a cópula, mas, hoje, está demonstrado que a sua ausência não determina uma impotência muito pronunciada nem prejudica consideràvelmente a intensidade das sensações venéreas.

B) **Hipertrofia**

Em certos indivíduos, o prepúcio, depois de cobrir a glande, forma, adiante desta, um tubo que mede vários centímetros de comprimento. LABARTH circuncidou um que passava quatro centímetros

adiante do vértice da glande, e FABRICE DE HILDEN circuncidou outro que media dezasseis centímetros e meio de comprimento.

Examinando algumas centenas de pénis, tivemos ocasião de observar vários casos de hipertrofia pronunciada da prega prepucial, mas não encontrámos nenhum comparável ao de FABRICE DE HILDEN.

Dentre os casos que observámos, destaca-se o de um soldado da G. N. R., não pelo comprimento do prepúcio, que apenas passava dois centímetros e meio adiante do vértice da glande, mas pela sua conformação caliciforme. Apertada ao nível do vértice da glande, a prega prepucial alargava-se, em seguida, em bôca de sino. Esta anomalia não prejudica sensìvelmente as funções génito-urinárias, mas favorece a acumulação de esmegma na cavidade prepucial.

Nós tivemos ocasião de observar alguns indivíduos, cuja glande se encontrava completamente coberta de esmegma.

C) Divisão congénita

A divisão congénita do prepúcio é uma anomalia semelhante ao lábio leporino. Pode ser completa ou incompleta.

No primeiro caso, a prega prepucial encontra-se dividida em todo o seu comprimento; no segundo caso, apenas a parte anterior se encontra fendida.

A divisão incompleta não prejudica sensìvelmente

as funções genitais. Pelo contrário, a divisão completa dificulta a intromissão do pénis na cavidade vaginal e, em certos casos, o coito é bastante doloroso, tanto para o homem como para a mulher.

D) Aderências balano-prepuciais congénitas

Em muitos recêm-nascidos, o prepúcio adere intimamente à glande, constituindo com ela um só corpo.

Dionis observou vários casos dêste género, e Demarquay operou alguns. Nos adultos, esta anomalia é rara.

Segundo Bokaï e Schweigger-Seidel, o prepúcio encontra-se colado à glande, durante a maior parte da vida intra-uterina, e, em certos casos, descola-se sòmente na época da puberdade ou mantem-se sempre assim.

Bokaï, examinando cem crianças de idades diversas, só encontrou catorze em que o prepúcio não apresentava nenhuma aderência.

E) Obliteração congénita do orifício prepucial

A obliteração congénita do orifício prepucial é pouco freqüente, mas, examinando um recêm-nascido, o médico não deve esquecer esta anomalia, porque as conseqüências podem ser graves, se a operação que o peqùeno vivente necessita não é feita imediatamente ou poucas horas depois do seu nascimento. Traduz-se geralmente por um tumor mole, flutuante e transparente, situado na extremidade do

pénis. Umas vezes, observa-se uma depressão ou uma cicatriz congénita, no lugar que devia ocupar o orifício prepucial; outras vezes, a superfície externa do prepúcio é completamente lisa e não apresenta vestígios de qualquer abertura.

F) Fimose

Definição e divisão

Definição. — Dá-se o nome de fimose ao apêrto natural ou acidental do orifício do prepúcio (1).

Galeno, Paul d'Égine, Astruc, Verneuil e outros autores dos séculos passados falam em fimose uterina, vulvar, anal, bucal, palpebral, nasal, etc.

Realmente, êste têrmo aplicava-se, outrora, aos apêrtos congénitos ou adquiridos de quási todos os orifícios naturais do corpo, mas, hoje, emprega-se exclusivamente para designar um vício de conformação do prepúcio cujo orifício é demasiadamente estreito ou, pelo menos, insuficientemente largo para deixar descobrir a glande.

Á palavra fimose está ligada a idea de um apêrto tão pronunciado que não deixa retirar o prepúcio para trás, pelo menos quando o pénis se encontra no estado de erecção. Se o orifício prepucial, apesar de estreito e inextensível, ainda é suficiente para

(1) Fimose deriva da palavra grega φίμος que significa cordão. Os antigos deram êste nome ao apêrto ou coarctação do orifíco prepucial, por causa da sua semelhança com a abertura de uma bolsa, quando se apertam os cordões. Alguns autores dizem que a verdadeira raiz dêste têrmo é o verbo φίμαω, ou aperto.

deixar sair a glande, sem grande dificuldade nem grande esfôrço, diz-se que não existe fimose.

Divisão. — A fimose divide-se, sob o ponto de vista etiológico, em *fimose congénita* ou *natural* e *fimose adquirida*, *patológica*, *acidental* ou *sintomática*.

Alguns autores dão à primeira o nome de *fimose permanente* e aplicam à segunda a designação de *fimose temporária* ou *transitória*. Nenhuma destas designações é aproveitável porque, na maioria das crianças com fimose congénita, esta anomalia de tamanho do anel prepucial desaparece completamente na época da puberdade ou, pelo menos, atenua-se bastante; por outro lado, certas formas de fimose adquirida persistem indefinidamente ou mantêm-se durante muito tempo.

As designações de fimose congénita ou natural e fimose adquirida, acidental ou patológica são, portanto, preferíveis.

Fimose congénita

a) Freqüência

A fimose congénita observa-se em quási todas as crianças, mas, em mais de oitenta por cento dos casos, desaparece espontâneamente, quer na época da puberdade, quer alguns anos antes ou alguns anos depois.

Barwell, citado por Garnier, notou que, em noventa e quatro por cento das crianças, de dois a dez

anos, internadas no Hospital de Charring-Cross, em Londres, o prepúcio não podia ser retirado para trás, porque o seu orifício era muito pequeno.

Boyer diz também que são raríssimos os recêm-nascidos, cuja glande pode ser completamente descoberta. Na idade adulta e na velhice, a percentagem de fimóticos é muito menor.

Jansen, examinando muitos milhares de soldados belgas, encontrou uma percentagem de vinte e cinco por cento.

Mathieu (1) declara que, em 100 homens, não se observam mais do que três ou quatro casos de fimose persistente.

Examinando, sob êste ponto de vista, 825 homens (adultos e velhos), encontrâmos noventa e quatro fimóticos, isto é, uma percentagem de 11,4 por cento.

Comparando o número de fimóticos que se observa na infância com o que se observa na idade adulta, nota-se claramente que o anel prepucial se dilata, na puberdade e na adolescência.

Esta dilatação espontânea produz-se principalmente dos doze aos quinze anos, isto é, quando as erecções começam a ser fortes e freqüentes.

A fimose persiste sòmente: *a*) quando o orifício prepucial é tão estreito ou tão resistente que a glande não basta para produzir a dilatação; *b*) quando o prepúcio é tão longo que, durante a erecção, a glande não alcança o seu orifício; *c*) quando o freio é muito curto, porque, nestas condições, quanto

(1) Mathieu, *Dictionnaire Encyclopédique des Sciences Médicales*, deuzième série, tômo xxiv, artigo *Phimosis*.

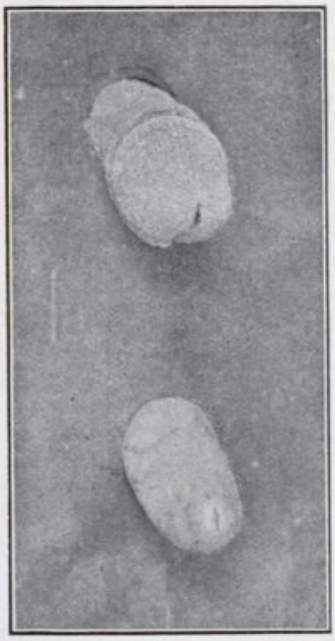

Fig. 46. — Prepucio curto; glande habitualmente descoberta.

Fig. 47. — Fimose congénita atrófica incompleta; pénis pequeno e aguçado na extremidade.

Figs. 46 e 47. — (Redução de 1/2)

mais forte é a erecção, tanto mais a glande se volta para baixo e, por conseqüência, tanto mais o seu vértice se afasta do orifício do prepúcio.

A face dorsal, voltada para diante, é demasiadamente larga para entrar no orifício e fazer a dilatação.

Quando a fimose persiste depois da puberdade, o anel prepucial aumenta de espessura, adquire uma estrutura fibrosa e torna-se inextensível. O freio aumenta também de espessura e torna-se mais resistente. A mucosa da extremidade do prepúcio torna-se igualmente mais densa e mais espessa, adquire uma estrutura célulo-fibrosa e perde a sua extensibilidade.

b) Principais variedades

A fimose congénita divide-se, segundo as dimensões do orifício prepucial, em *fimose completa* e *fimose incompleta* (Ricord) e, segundo o comprimento do prepúcio, em *fimose atrófica* ou *curta* e *fimose hipertrófica* ou *longa* (Vidal).

Diz-se que a fimose é completa, quando o orifício do prepúcio é tão pequeno que apenas pode receber a extremidade de um estilete ou quando deixa observar sòmente uma pequena parte do meato urinário, ainda que a prega prepucial seja enèrgicamente puxada para trás. Pelo contrário, quando o anel prepucial é suficientemente largo para deixar descobrir a metade ou os dois têrços anteriores da glande, a fimose diz-se incompleta.

Certos indivíduos descobrem toda a mucosa balânica quando o pénis se encontra no estado de flacidez, mas, quando o órgão entra em erecção, não conseguem retirar o prepúcio para trás, porque o seu orifício não é suficientemente largo nem extensível para deixar passar a glande, ainda que esta pouco tenha aumentado de volume (vid. Epiteliomas, observação xx).

Propomos o termo *semi-fimose* para designar esta variedade de fimose incompleta que se manifesta sòmente durante a erecção.

Segundo o comprimento da prega prepucial, a fimose divide-se, como dissemos, em fimose atrófica ou curta e fimose hipertrófica ou longa. A fimose atrófica é caracterizada pela aplicação directa e exacta de todo o prepúcio sôbre a glande, isto é, pela ausência de apêndice prebalânico. O orifício prepucial é geralmente diafragmático (vid. fig. 47).

A fimose hipertrófica caracteriza-se pelo comprimento exagerado do prepúcio que, em certos casos, passa dois, três ou mais centímetros adiante do vértice da glande. Nestas condições, o apêrto é geralmente tubular ou cilíndrico.

c) Diagnóstico

A fimose diagnostica-se fàcilmente, notando se é ou não possível retirar o prepúcio para trás e investigando se a impossibilidade de o deslocar resulta exclusivamente da coarctação do seu orifício. A hipertrofia simples do prepúcio pode confundir-se com

a fimose hipertrófica, mas o diagnóstico estabelece-se fàcilmente, deslocando a prega prepucial para trás e, no caso da deslocação ser absolutamente impossível, verificando se a impossibilidade resulta da coarctação e da inextensibilidade do orifício ou se é devida a uma insuficiência de comprimento do freio, a aderências balano-prepuciais congénitas ou acidentais, etc.

O grau de apêrto observa-se e mede-se fàcilmente, se a fimose é atrófica, porque o anel prepucial aplica-se directamente sôbre a glande. Pelo contrário, em certos casos de fimose hipertrófica, as dimensões do orifício do prepúcio só podem ser medidas rigorosamente com uma sonda. As gôtas de urina post-miccionais, a forma, o calibre e a amplitude do jacto não nos fornecem indicações importantes.

d) Acidentes consecutivos e inconvenientes

A fimose congénita expõe a acidentes variados e tem numerosos inconvenientes, alguns dos quais passamos a analizar, muito ràpidamente.

1.º) Parafimose

Dá-se o nome de parafimose à estrangulação do pénis pelo anel prepucial, deslocado para trás da corôa da glande, onde permanece, se, por manobras apropriadas, o não reconduzimos à sua primitiva posição. Êste acidente, que, em certos casos, requere uma intervenção imediata, é a complicação mais freqüente da fimose. As suas causas divi-

dem-se em dois grupos: *causas predisponentes* e *causas ocasionais*.

Causas predisponentes. — A causa predisponente principal e, por assim dizer, quási indispensável é a fimose. Não queremos dizer com isto que a parafimose só se observa nos indivíduos com o orifício prepucial apertado e pouco extensível.

Encontram-se, na literatura médica, muitos exemplos de parofimose, observados, não só em crianças e em adultos com a glande habitualmente descoberta, mas até em homens circuncisos.

Nada disto nos surpreende se nos lembrarmos de que o prepúcio ou, se é um indivíduo circunciso, a parte restante do prepúcio pode ser a sede de qualquer processo mórbido (cancros moles, cancros sifilíticos, condilomas, epiteliomas, etc.) capaz de apertar o pénis ao nível do sulco balano-prepucial.

Por outro lado, certos indivíduos, com o prepúcio habitualmente retirado para trás e sem a menor lesão prepucial, podem apresentar fenómenos de parafimose, em virtude de um certo aumento do volume da glande e da extremidade anterior dos corpos cavernosos.

Realmente, a parafimose não se observa exclusivamente nos indivíduos com fimose, mas estes são os verdadeiros candidatos ao acidente. Encontram-se poucos parafimóticos que, nos seus antecedentes pessoais ou na sua história pregressa, se não referem ao apêrto congénito ou adquirido do anel prepucial.

Como dissemos, a fimose é uma condição quási indispensável para a produção da parafimose, e esta é a complicação mais freqüente daquela, mas nem todos os fimóticos estão sujeitos a êste acidente.

Compreende-se fàcilmente que, se o orifício do prepúcio é demasiadamente apertado (fimose completa), a glande não pode ser totalmente descoberta e, por conseqüência, a parafimose não se produzirá.

Pelo contrário, se a fimose é incompleta, a glande, em virtude da sua forma cónica e da consistência mole que geralmente apresenta, no estado de flacidez, passa, a pouco e pouco, através do anel prepucial, quando os doentes fazem imprudentes esforços para retirar o prepúcio para trás.

Em conclusão, a parafimose é freqüentíssima nos indivíduos com fimose incompleta, rara nos homens com o prepúcio habitualmente retirado para trás e excepcional nos circuncisos.

Causas ocasionais. — A deslocação do anel prepucial para a parte posterior da glande é, quási sempre, o resultado de manobras manuais (1).

(1) Nas crianças, é geralmente a curiosidade, o hábito do onanismo ou o exemplo que os leva a retirar o prepúcio para trás.

Em Julho de 1921, entrou para o Hospital da Universidade de Coimbra um rapaz de seis anos, que, querendo imitar um dos seus companheiros que descobria fàcilmente a glande, produziu uma parafimose.

Nos adultos, podem intervir as mesmas circunstâncias (vid. Epiteliomas, observação IV), mas, na maioria dos casos, os motivos são outros. Umas vezes, é o desejo de lavar e desinfectar a mucosa balano-prepucial, depois de coitos suspeitos, ou é a introdução de um anel apertado que desloca o prepúcio; outras vezes, é o desejo de

Todavia, nos indivíduos com fimose incompleta e atrofia do prepúcio (fimose incompleta de tipo atrófico), pode estabelecer-se uma parafimose, durante o coito com uma mulher virgem ou mesmo desflorada, se o orifício vulvo-vaginal é apertado.

GUERSANT, TILLAUX, HEISTER, DEMARQUAY, BOURGEOIS e outros autores referem-se a vários casos de parafimose, produzida na primeira noite de núpcias.

Na altura em que o vértice da glande força o orifício himenial, os bordos dêste, se são resistentes, detêm o prepúcio e obrigam-no a recuar até ao colo do pénis. Alguns indivíduos, vendo o seu pénis inflamado, convencem-se de que não tiveram as primícias e julgam-se infectados pelas suas mulheres. É necessário que o médico os convença do contrário.

HEISTER publicou vários casos dêste género, e DEMARQUAY refere-se também a um caso idêntico, observado por BOURGEOIS.

observar directamente qualquer lesão sub-prepucial ou de conhecer a causa de pruridos intensos, demorados e repetidos.

Pelos casos que tivemos ocasião de observar, nos Hospitais da Universidade de Coimbra, podemos afirmar que, a maior parte das vezes, o que convida o adulto, com fimose, a retirar o prepúcio para trás é o desejo de observar directamente qualquer lesão sub-prepucial

O prurido intervem também num grande número de casos. Em Março de 1919, encontrava-se, na enfermaria de Urologia da Universidade de Coimbra, um indivíduo de vinte e quatro anos, casado havia oito dias, que, sentindo um prurido intenso ao nível da glande, retirou violentamente o prepúcio para trás, produzindo uma parafimose que não conseguiu reduzir.

Nos arquivos da Clínica Cirúrgica encontram-se registados vários casos idênticos a êste.

2.º) **Balano-postites**

Sob o ponto de vista etiológico, podemos dividir as balano-postites em dois grupos: *balano-postites primitivas* e *balono-postites secundárias, consecutivas* ou *sintomáticas* de lesões locais.

As primeiras surgem espontâneamente *(balano--postites espontâneas)* ou são provocadas pelo coito *(balano-postites venéreas);* as segundas sucedem a diversas lesões da glande, do prepúcio ou da uretra (cancros simples, cancros sifilíticos, placas mucosas, condilomas, cálculos prepuciais, uretrites banais ou gonocócicas, etc.) ou são o resultado da localização peniana de certas doenças infecciosas, tais como a varíola (balano-postites variólicas), a escarlatina (balano-postites escarlatinosas), a difteria (balano--postites diftéricas), etc.

Segundo ALFRED FOURNIER (1), as balano-postites primitivas espontâneas são as mais freqüentes. Estão em segundo lugar as balano-postites provocadas por lesões locais pre-existentes, e em último lugar as balano-postites primitivas de origem venérea. A fimose ocupa um lugar de destaque na etiologia destas inflamações.

« A mon sens et d'après mes recherches personnelles — diz FOURNIER — il est une condition capitale qui domine l'étiologie de la balanite, c'est le phimosis, ou plutôt, d'une façon générale, c'est l'*état couvert* du gland. Cette disposition anatomique a une importance telle ici que souvent elle suffit, *seule*, à développer la maladie sans le concours d'autres causes adjuvantes. Ainsi, il n'est pas rare de rencontrer des personnes affectées de phimosis, qui, en dehors de tout rapport suspect, en dépit des soins de propreté les plus assidus, ne

(1) *Nouveau Dictionnaire de Médecine et de Chirurgie Pratiques*, tômo IV, artigo *Balanite*.

peuvent éviter de fréquentes et interminables balanites. Inversement, l'affection est très-rare chez les sujets à prépuce court, et d'autant plus rare que le prépuce est plus court; elle ne se rencontre jamais, du moins elle est aussi exceptionnelle que possible, chez les sujets circoncis. Chez les nouveau-nés, chez les enfants, on voit parfois se produire, au grand effroi des familles, des suppurations verdâtres et épaisses qui s'écoulent du prépuce et tachent le linge à la façon d'une blennorrhagie vénérienne. Ces suppurations ont été regardées trop souvent comme l'effet d'une contamination au passage ou le résultat d'une infection héréditaire; elles sont simplement produites par une balanite ou une balano-posthite essentiellement spontanée, dont le phimosis est la seule et véritable cause.

«Si le phimosis suffit par lui seul à déterminer la maladie que nous étudions actuellement, à plus forte raison la produira-t-il alors qu'il sera secondé par des causes d'irritation locale (malpropreté, abus vénériens, excitation mécanique du coït, rapports avec des femmes affectées d'écoulements vaginaux ou utérins, etc.). Cela se conçoit de reste; non-seulement, en effet, la conformation vicieuse des parties rend difficile et incomplète la détersion du gland; non-seulement elle retient sous le prépuce, à la suite du coït, des liquides irritants, mais encore elle crée une dispositon spéciale à l'inflammation par l'adossement continu des muqueuses, par la ténuité de leur revêtement épithélial et par la sensibilité exagérée de leur surface. Sans doute les causes d'irritation locale que nous venons de signaler et d'autres encore ont une certaine part dans le développement de la balanite, puisque sans elles souvent la maladie ne se serait pas produite.

«Mais il ne faut pas moins reconnaitre que ce sont là de simples causes déterminantes; leur action pathogénique ne s'est accomplie qu'en rencontrant, pour ainsi dire, un terrain préparé; elle fût restée impuissante dans des conditions inverses, comme le démontre l'immunité des sujets circoncis.

«La plus grande part dans la production du mal revient donc à l'état anatomique des parties, au phimosis, à l'état couvert du gland».

A fimose é, realmente, o principal factor etiológico das inflamações das mucosas balânica e prepucial. Robert observou estas inflamações no cão e noutros animais, cujo pénis se encontra habitualmente coberto, e nós conhecemos vários fimóticos que se queixam de balano-postites repetidas, essencialmente espontâneas. Alguns são encomodados

por esta doença mais de duas ou três vezes por ano, apesar dos cuidados constantes com a higiene dos seus órgãos genitais. A irritação produzida pelos produtos de decomposição do esmegma ou pelos produtos da fermentação amoniacal da urina estagnada na cavidade do prepúcio são as causas mais freqüentes das balano-postites espontâneas que se observam nos fimóticos. O bacilo do esmegma, o estafilococo, o coli-bacilo e certas variedades de aspergilos, que se encontram principalmente na urina dos diabéticos (1), desempenham também, em certos casos, um papel muito importante.

Nos indivíduos cuja glande se descobre fàcilmente, as balano-postites venéreas são também muito menos freqüentes do que nos fimóticos, não só porque a limpesa e a desinfecção da mucosa balano-prepucial são muito mais fáceis, mas ainda porque se evita mais fàcilmente a estagnação do pús blenorrágico ou de qualquer outra matéria infectante, na cavidade do prepúcio.

A fimose perturba bastante a marcha e a terminação das balano-postites.

Em geral, estas inflamações são tanto mais demoradas, quanto mais apertado é o orifício do prepúcio. Como êste orifício se aperta quando os seus

(1) Demarquay admitia que as balano-postites dos diabéticos eram produzidas pelos produtos de fermentação da urina assucarada, mas Niepce demonstrou que a verdadeira causa da doença é um parasita vegetal da família dos aspergilos, observado por Friedreich na urina de quási todos os indivíduos com diabetes.

Giovanni Orth (*Diagnóstico anátomo-patológico*, trad. italiana de Mário Carrara, Torino, 1911) dá a estas inflamações da mucosa balano-prepucial o nome de *balano-postites aspergilinas diabéticas*.

bordos se inflamam, estabelece-se um verdadeiro círculo vicioso entre a balano-postite e a fimose.

3.º) Doenças venéreas

A fimose congénita desempenha um papel importante na etiologia das doenças venéreas. As uretrites e as balano-postites blenorrágicas, os cancros moles, os cancros sifilíticos, etc., são, com efeito, muito menos freqüentes entre os povos que conservam o hábito da circuncisão (israelitas, mahometanos) do que entre nós.

Compreende-se fàcilmente a razão desta diferença. Nos indivíduos circuncisos e nos que descobrem fàcilmente a glande, tanto no estado de erecção, como no estado de flacidez, as lesões traumáticas, produzidas durante o coito, são raríssimas; por outro lado, a mucosa balano-prepucial, além de oferecer uma certa resistência à penetração dos gérmenes que vivem nas secreções vaginais, pode ser fàcilmente lavada e desinfectada, depois do coito.

Já não sucede o mesmo quando o prepúcio é demasiadamente longo e, sobretudo, quando o seu orifício é muito estreito. Nestas circunstâncias, a mucosa balano-prepucial não pode ser convenientemente lavada nem bem desinfectada, depois da cópula, e, por conseqüência, a matéria infectante, que se acumula entre a glande e o prepúcio, tem ocasião mais do que bastante para inocular no homem os gérmenes da doença da mulher.

Por outro lado, as lesões traumáticas do freio do pénis e do anel prepucial, produzidas durante o coito,

são incomparàvelmente mais freqüentes entre os fimóticos do que nos indivíduss que descobrem fàcilmente a glande, e ninguem ignora que estas lesões constituem uma porta de entrada franca para os agentes infecciosos, banais ou específicos.

Em certos fimóticos, basta, por vezes, um ligeiro esfôrço para produzir uma ruptura do freio ou do anel propucial. Em 25 de Novembro de 1919, entrou para a enfermaria de Urologia dos Hospitais da Universidade de Coimbra, um homem de vinte e nove anos, com fimose congénita, natural de Condeixa, que, no acto da cópula com uma meretriz, tinha produzido uma ruptura do freio, sem executar grandes movimentos, nem empregar grandes esforços. Na ocasião do acidente, sentiu uma dôr viva. Nos dias seguintes, a metade anterior do pénis aumentou de volume e de consistência, a pele tomou uma côr avermelhada e, pelo orifício prepucial, começou a sair um exsudato purulento, amarelado e com laivos de sangue.

O doente queixava-se de dores espontâneas e provocadas pela pressão.

Durante as micções, sentia um ardor intenso.

Quando entrou para o hospital, a extremidade anterior do seu pénis encontrava-se muito aumentada de volume, apresentava uma consistência dura e era dolorosa à pressão. Através do orifício prepucial, saía um corrimento purulento com células epiteliais e com alguns diplococos positivos ao Grám. Os gânglios inguinais estavam aumentados de volume e eram dolorosos à pressão. Fez-se o desbrida-

mento dorsal do prepúcio e encontrou-se um cancro duro, implantado sôbre o freio, e uma balano-postite total.

Nos Hospitais da Universidade de Coimbra, entram, quási todos os dias, fimóticos com doenças venéreas, cuja história clínica é absolutamente semelhante a esta. As rupturas do freio e do anel prepucial, as erosões e as excoriações da glande ou do prepúcio são, com efeito, muito freqüentes nestes indivíduos.

Contraída a doença, o seu diagnóstico é muito mais difícil entre os fimóticos do que nos indivíduos cuja glande se descobre fàcilmente. Um cancro sifilítico pode ser confundido com um condiloma, com um cancro mole ou com qualquer outra lesão sub-prepucial.

Quando a fimose é completa, o médico pode inclusivamente confundir uma balano-postite com uma uretrite, se não faz o desbridamento do prepúcio.

Feito o diagnóstico da doença, o seu tratamento é também muitíssimo mais difícil, a evolução é muito mais lenta e as complicações (gangrena da glande, perfuração do prepúcio, flegmões, abcessos, etc.) são mais freqüentes e mais graves.

4.º) Aderências balano-prepuciais

As aderências entre a glande e o prepúcio são muito freqüentes nos indivíduos com fimose congénita.

Nós tivemos ocasião de observar vários casos, na enfermaria de Clínica Urológica da Faculdade de

Medicina de Coimbra, e poucos serão os médicos que, durante a sua vida clínica, não são consultados por muitos doentes que se encontram nas mesmas circunstâncias.

A irritação resultante do contacto imediato das duas mucosas, balânica e prepucial, as erosões e as ulcerações determinadas pelos produtos de decomposição do esmegma, a maceração do epitélio, produzida pela urina estagnada, e as balano-postites repetidas são as causas principais. Em certos casos, estabelece-se uma verdadeira fusão do epitélio do prepúcio com o da glande, mas, a maior parte das vezes, formam-se bridas, de comprimento variável, entre as duas mucosas, balânica e prepucial.

No seu início, estas bridas são, em regra, delgadas, estreitas e moles, limitam-se a uma pequena porção da cavidade do prepúcio e desfazem-se fàcilmente com uma sonda-cânula ou com um estilete. Mais tarde, tornam-se largas, espessas, duras, resistentes, e, por vezes, são tão vascularizadas que a sua secção dá lugar a hemorragias abundantes, como num caso observado por Desruelles.

Cullerier declara que se viu sèriamente embaraçado para descolar a glande do prepúcio, num indivíduo que contava, no seu passado, várias balano-postites e que apresentava, na ocasião, uma sínfise balano-prepucial muito resistente.

O Ex.mo Sr. Dr Júlio da Fonseca, digníssimo Conservador do Museu de Anatomia Patológica e Patologia Geral da Universidade de Coimbra, comunicou-nos que operou, em França, um soldado com

uma sínfise balano-prepucial tão sólida que só com uma tesoura e com um bisturi conseguiu libertar a glande. Nestes casos em que só a tesoura e o bisturi podem triunfar, todo o cuidado é pouco para evitar a destruïção do epitélio da glande e as hemorragias abundantes, que freqüentes vezes se estabelecem. As aderências podem ser totais ou parciais.

As primeiras ocupam toda a cavidade balano-prepucial (sínfise completa); as segundas formam-se sòmente ao nível da corôa da glande e do sulco balano-prepucial ou desenvolvem-se em diversos pontos da mucosa balânica e revestem, por vezes, a forma de septos ou de tabiques que dividem a cavidade do prepúcio em diversos compartimentos, irregulares e de dimensões variadas.

A maior parte das vezes, as aderências que se estabelecem entre a glande e o prepúcio são parciais, mas, na literatura médica, encontram-se muitíssimos exemplos de sínfise completa, alguns dos quais são muito interessantes.

Fabrice de Hilden observou um rapaz, de vinte anos, com uma sínfise balano-prepucial tão sólida que a glande e o prepúcio formavam, por assim dizer, um corpo único, e J. L. Petit refere-se a um indivíduo que, na noite de núpcias, se viu sèriamente embaraçado por causa de uma sínfise balano-prepucial completa, consecutiva a uma balano-postite antiga.

O Ex.mo Sr. Prof. Dr. Bissaia Barreto, numa lição clínica sôbre apêrtos de uretra, publicada no *Movimento Médico* de 15 de Setembro de 1910, refere-se

também a um doente da clínica hospitalar com fimose congénita e sínfise balano-prepucial total. O anel prepucial estava intimamente unido ao meato urinário, com o qual formava um só corpo.

Os casos déste género são freqüentes, mas julgamos inútil multiplicar o número de exemplos.

Nestas circunstâncias, o simples descolamento do prepúcio, por destruïção das aderências com uma sonda-cânula ou com um estilete, é, quási sempre, impossível ou, pelo menos, bastante difícil; por conseqüência, o cirurgião, muitas vezes, tem necessidade de recorrer à tesoura ou ao bisturi, a fim de fazer uma dissecção minuciosa e delicada.

5.º) Cálculos prepuciais

Nos indivíduos com fimose congénita completa, as dificuldades de escoamento da urina, através do orifício do prepúcio, dão lugar à dilatação da cavidade balano-prepucial e à sua transformação numa verdadeira bexiga pre- ou peri-balânica. A maior parte das vezes, esta cavidade encontra-se completamente vazia ou contém apenas uma pequena porção de esmegma, misturada ou não com algumas gotas de urina, mas, em certos casos, apresenta-se cheia de cálculos, de tamanhos diferentes e de formas variadas.

Nestas circunstâncias, a extremidade do pénis é volumosa, dura e resistente, crepita sob os dedos, e dá-nos a sensação táctil de uma bolsa cheia de milho ou de areia grossa.

O Ex.mo Sr. Prof. Dr. J. Marques dos Santos ob-

servou, em Cabanas, um homem com diversos cálculos entre o prepúcio e a glande. Êste homem estava habituado a extrair os mais pequenos com uma delgada haste de madeira.

Noël, Morand, Sabatier, Bégin, Zahn e outros cirurgiões observaram também alguns fimóticos com diversos cálculos prepuciais, de dimensões variadas.

Número. — O número de cálculos é variável. Brodie chegou a contar mais de sessenta no mesmo doente; outros autores referem-se a exemplos de um cálculo único. Em geral são múltiplos.

Dimensões. — Distendendo o prepúcio e comprimindo a glande, os cálculos prepuciais podem adquirir grandes dimensões na cavidade que os contém. No mesmo doente, encontram-se, quási sempre, cálculos de diversos tamanhos.

Bégin observou um que tinha aproximadamente o volume de um ovo de pomba, e Velpeau extraiu outro que pezava 130 gramas. Noël, Morand e Sabatier referem-se também a um cálculo do prepúcio que pezava oito onças (230 gramas) e que media seis polegadas de circunferência, isto é, dezasseis centímetros e meio. Pelo contrário, um indivíduo observado por J. L. Petit apresentava apenas um cálculo do tamanho de um grão de aveia, que se encontrava encravado no orifício prepucial e que não deixava sair a urina.

Forma. — A forma dos cálculos prepuciais é va-

riável e está mais ou menos em relação com o seu número e com as suas dimensões.

Ordinàriamente são facetados, à semelhança dos cálculos de colesterina ou de grãos de milho, mas, em certos casos, apresentam uma configuração especial que depende das suas relações de contacto com a glande.

O cálculo a que acima nos referimos, observado por Bégin, tinha uma forma mais ou menos arredondada e apresentava uma excavação, destinada a receber a glande.

O outro cálculo a que também nos referimos, observado por Velpeau, constituia um verdadeiro molde da glande e apresentava, na sua parte anterior, um orifício, através do qual saía a urina e o esperma.

Na literatura médica, encontram-se também alguns casos de cálculos prepuciais que formavam verdadeiros aneis, em tôrno da glande e do colo do pénis.

Origem. — Sob o ponto de vista da sua origem, os cálculos prepuciais dividem-se em dois grupos: *cálculos de origem autoctona* e *cálculos migradores*.

Os primeiros formam-se na cavidade prepucial; os segundos têm a sua origem nos rins ou na bexiga, atravessam a uretra, arrastados pela urina, e caem na cavidade do prepúcio, onde permanecem, se o diâmetro do orifício prepucial não é suficiente para os deixar saír.

Natureza. — Majocchi classifica os cálculos do

prepúcio, segundo a natureza das substâncias que os constituem, em três grupos:

a) *Esmegmolitos;*

b) *Balanolitos;*

c) *Cálculos mixtos.*

Esmegmolitos. — Os esmegmolitos são, como o seu nome indica, cálculos constituídos pelo esmegma que se acumula na cavidade do prepúcio e que adquire uma consistência dura, incrustando-se de uma pequena quantidade de sais de cálcio, principalmente de fosfatos e de carbonatos. Todos os esmegmolitos são cálculos de origem exclusivamente autoctona.

Balanolitos. — Maïocchi serviu-se da palavra balanolitos para designar todos os cálculos prepuciais, autoctonos ou migradores, constituídos por uma ou mais substâncias salinas da urina (oxalatos, carbonatos, fosfatos, uratos, etc.).

Esta designação é manifestamente imprópria e pode dar lugar a confusões, porque os esmegmolitos também são balanolitos, isto é, cálculos da glande.

O mesmo sucederia se Maïocchi lhes tivesse dado o nome de prepuciolitos (pedras ou cálculos do prepúcio) ou de balano-prepuciolitos (cálculos da cavidade balano-prepucial).

O termo urolitos parece-nos mais apropriado para designar os cálculos formados pela precipitação da matéria lítica que habitualmente se encontra dissolvida na urina.

Cálculos mixtos. — Os cálculos mixtos são constituídos por esmegma e por matéria lítica da urina, em quantidades aproximadamente iguais. Estes cálculos são ordinàriamente estratificados, isto é, formados por camadas diferentes de esmegma e de substâncias minerais, mas, em certos casos, estas duas substâncias encontram-se intimamente misturadas.

Principais conseqüências. — Erosões, excoriações e ulcerações da mucosa balano-prepucial; balano-postites; atrofia e até lesões de gangrena da glande, produzidas por compressão; necrose do prepúcio, produzida por distensão pronunciada; erecções dolorosas; coito difícil ou mesmo impossível; retenção de urina e de exsudatos muco-purulentos, etc.

Demeaux observou um indivíduo que, durante as micções, se servia de um alfinete para afastar, do orifício prepucial, os cálculos que o obturavam e impediam a saída da urina. No caso a que nos referimos, observado por J. L. Petit, o doente apresentou-se com retenção de urina, determinada por um pequeno cálculo que obturava o orifício do prepúcio.

6.º) Epiteliomas

Entre a fimose congénita e os epiteliomas do pénis, parece existir uma relação de causa para efeito. No ano lectivo de 1919-1920, o Ex.mo Sr. Prof. Dr. Angelo da Fonseca chamou, várias vezes, a nossa atenção para êste facto, apresentando-nos alguns casos que se encontravam nas suas enfermarias e decla-

rando-nos que, tanto no estrangeiro, como nas suas clínicas particular e hospitalar, tinha notado a existência de fimose nos antecedentes pessoais de quási todos os doentes com epiteliomas do pénis.

Quando o prepúcio é exageradamente longo e principalmente quando o seu orifício é demasiadamente pequeno, a limpeza da mucosa balano-prepucial é difícil ou mesmo impossível.

Nestas condições, os produtos de decomposição do esmegma e as substâncias que resultam da fermentação amoniacal da urina irritam a mucosa balano-prepucial e, muitas vezes, determinam, à superfície da glande ou sôbre a face mucosa do prepúcio, uma proliferação epitelial pronunciada, com ou sem descamação das células superficiais, que pode ser o ponto de partida de um epitelioma.

A maior parte das vezes, o tecido conjuntivo da derme prolifera também, dando origem a formações papilares que, numa dada altura, podem entrar em evolução epiteliomatosa, quer espontaneamente, quer sob a influência da mesma irritação que as produziu, de traumatismos repetidos, de aplicações locais de substâncias cáusticas ou irritantes, etc.

Realmente, a fimose ocupa um lugar de destaque na etiologia dos epiteliomas do pénis, porquanto esta doença, muito freqüente nos fimóticos, é muitíssimo rara nos indivíduos com a glande habitualmente descoberta e, segundo alguns autores, nos povos circuncisos (maometanos, judeus, etc.) observam-se menos casos do que entre nós.

Há mais de um século, que os cirurgiões ingleses

começaram a notar esta relação etiológica entre a fimose e os epiteliomas do pénis. A mesma relação foi, depois, notada pelos cirurgiões de quási todos os países da Europa, e, hoje, ninguém a põe em dúvida.

Em doze casos de epiteliomas do pénis, HEY observou nove em que a doença tinha sido precedida de fimose. WAD notou igualmente o mesmo vício de conformação do prepúcio em quási todos os indivíduos que tinham a doença a que nos referimos.

No relatório de uma viagem de estudo a Londres, em 1814, ROUX declara que a fimose é a causa predisponente mais vulgar e mais importante do epitelioma do pénis.

« *Nous vîmes toujours* — diz êste cirurgião — *le phimosis congénital ou accidentel avoir précédé le cancer de la verge* ».

BOYER, referindo-se à mesma doença, diz:

« *On a observé qu'un grand nombre de ceux auxquels cette maladie est survenue étaint atteints d'un phimosis qui ne leur permettait pas de découvrir le gland* ».

HOLMES, LEGNEAU, JAMES EWING, KAUFMANN, LEGUEU ET PAPIN, MONOD ET BRUN, E. MATHIEU, VOELKER, DEMARQUAY e outros autores afirmam também que a maior parte dos indivíduos com epiteliomas do pénis são fimóticos de nascença. De cinqüenta e nove doentes observados por DEMARQUAY, quarenta e dois eram fimóticos.

Segundo BARNEY, a fimose nota-se em oitenta e cinco por cento dos casos.

Nós notámo-la em todos os doentes que observá-

mos, no Hospital da Universidade de Coimbra, e encontrámo-la mencionada nas papeletas dos doentes antigos, que continham algumas notas clínicas (vid. observações III, IV, VI, XI, XIV, XVII, XVIII, XIX e XX).

Examinando os exemplares que se encontram no Museu de Anatomia Patológica e Patologia Geral da Universidade de Coimbra, pareceu-nos que os indivíduos a quem estes exemplares foram amputados eram quási todos fimóticos (vid. a parte macroscópica das observações).

Tentámos apreciar esta questão com casos observados também nos hospitais de Lisboa e Pôrto, mas isto não nos foi possível porque, nas papeletas dos doentes, não se encontrava nenhuma indicação a êste respeito.

7.º) Incontinência nocturna de urina

A incontinência nocturna de urina é, muitas vezes, de origem reflexa. A fimose, os pólipos do meato urinário, os vermes intestinais, as vegetações adenóides, etc., irritando as extremidades dos nervos sensitivos que se dirigem para o centro vesico-espinhal de Budge, podem, com efeito, provocar, por via reflexa, a contracção dos músculos vesicais.

Quando o prepúcio é demasiadamente longo e principalmente quando o seu orifício não é suficientemente largo para deixar descobrir a glande e fazer a limpeza da mucosa balânica, o esmegma, misturado ou não com algumas gotas de urina, acumula-se na cavidade prepucial e decompõe-se, dando origem a produtos variados, que irritam o epitélio da

glande e os filetes terminais dos nervos sensitivos subjacentes. Se o indivíduo, criança ou adulto, está acordado, esta irritação não basta para produzir a incontinência de urina, porque o centro vesico-espinhal de BUDGE está sob a acção moderadora do cérebro.

Mas não sucede o mesmo quando o indivíduo dorme profunda e tranqüilamente. Nestas circunstâncias, as funções moderadoras dos centros cerebrais exercem uma influência mínima sôbre os centros dos reflexos medulares, e toda a irritação, transmitida ao centro medular da dinâmica vesical, por intermédio dos nervos sensitivos, pode transformar-se aí numa ordem contractil que os nervos motores ou centrífugos levam aos músculos da bexiga.

J. M. BARTRINE, num artigo intitulado *Les réflexes de l'appareil génito-urinaire,* que escreveu na *Presse Médicale* de 13 de Abril de 1921, liga uma importância grande ao gânglio mesentérico inferior, descoberto, no homem, em 1920, por GIL VERNET e GALLART MONÈS (1), afirmando que êste gânglio estabelece relações bem manifestas entre os aparelhos urinário e genital, e que preside até aos reflexos uro-digestivos.

MATHIEU, VOELKER, LEGUEU ET PAPIN e quási todos os autores que se referem aos inconvenientes da fimose congénita declaram que esta anomalia do

(1) Êste gânglio, situado adiante da aorta, ao nível do ponto de emergência da artéria mesentérica inferior, corresponde ao gânglio simpático, descoberto por LANGLEY nos carnívoros, e estudado pelos fisiologistas, sob o nome de gânglio mesentérico inferior.

prepúcio pode ser uma causa de incontinência reflexa de urina.

Gonzalez d'Aguilar, referindo-se à incontinência essencial de urina entre as crianças, é de opinião que se devem operar todas as anomalias do aparelho génito-urinário, especialmente a fimose, as aderências balano-prepuciais e a atresia do meato urinário (vid. *Journal d'Urologie*, tômo xi, n.º 3, 1921).

Trousseau, depois de ter ensaiado inutilmente a estricnina e a beladona, num caso de incontinência nocturna de urina, complicada de perdas seminais, obteve a cura com a circuncisão.

Sourdier recorreu ao mesmo processo, num rapaz de treze anos, que, de quando em quando, urinava na cama, e o resultado foi óptimo.

Forné circuncidou seis fimóticos, com incontinência nocturna de urina, e obteve quatro curas.

Em Julho de 1921, tivemos ocasião de observar um rapaz de onze anos (M. T.), natural do concelho de Penela, que todas as noites urinava na cama, com grande espanto das pessoas da sua família, porque dos cinco aos oito anos conservava a sua urina, durante a noite, ou acordava para urinar. Por conselho de uma mulher, que consideravam muito entendida em remédios caseiros, deram-lhe cosimentos de penas de perdiz, mas não obtiveram resultados favoráveis.

Examinando o aparelho genital do rapaz, notámos que o prepúcio cobria completamente a glande, mas que podia ser retirado fàcilmente para trás e que o seu comprimento não era exagerado.

Entre a glande e o prepúcio, encontrava-se uma grande quantidade de esmegma. Apenas se via o vértice da glande com o meato urinário. A parte restante da sua superfície estava coberta de uma camada de esmegma, esbranquiçado e untuoso.

A título de experiência, aconselhámos lavagens freqüentes da glande. Algum tempo depois, soubemos que o rapaz não tinha mais urinado na cama.

Não hesitamos, portanto, em afirmar que a fimose congénita, favorecendo a acumulação de esmegma na cavidade prepucial, pode ser uma causa de incontinência nocturna de urina, produzida, por via reflexa, pela irritação dos filetes nervosos terminais da glande e do prepúcio.

8.º) Estagnação de urina na cavidade prepucial — Retenção urinária

Quando o diâmetro do orifício prepucial é inferior ao do meato urinário ou quando estes dois orifícios não se encontram em planos paralelos, a urina não pode sair fàcilmente para o exterior e, por conseqüência, durante as micções, acumula-se no espaço compreendido entre a glande e o prepúcio.

Se o orifício prepucial é puntiforme, as micções fazem-se, em regra, gota a gota, e o prepúcio, distendido pela urina, transforma-se num saco volumoso, mole e flutuante.

Nestas circunstâncias, o doente precisa, quási sempre, de fazer um esfôrço considerável para urinar, e, no fim de cada micção, é obrigado a comprimir o prepúcio, com os dedos, para expulsar a urina estagnada na cavidade prepucial.

Geralmente, êste estado agrava-se cada vez mais, porque os produtos de decomposição das últimas gotas de urina que os doentes não conseguem expulsar com os dedos, irritando o prepúcio, dão origem a uma oclusão completa do seu orifício e, por conseqüência, a fenómenos de retenção urinária, como em vários casos observados por J. L. Petit, Beyran, Borelli, Romangé, Bouteiller, Chopart e outros cirurgiões.

Nós tivemos também ocasião de observar um caso dêste género, na enfermaria de Urologia dos Hospitais da Universidade de Coimbra, em Maio de 1920.

Um homem de trinta e três anos, solteiro, tinha uma fimose congénita tão pronunciada que era obrigado a fazer um certo esfôrço para urinar. Nunca ligou importância a êste facto, mas, em Agosto de 1919, já não conseguia, de forma alguma, despejar a sua bexiga. Consultou um médico que dilatou o orifício prepucial com uma sonda, mas, passado pouco tempo, o doente encontrou-se pior que estava antes da dilatação. A urina acumulava-se na cavidade do prepúcio e só saía, comprimindo com os dedos o saco prepucial.

A micção fazia-se, portanto, em vários tempos.

O doente entrou para o Hospital da Universidade, em 27 de Maio de 1920, onde foi circuncidado pelo Ex.mo Sr. Prof. Dr. Angelo da Fonseca.

O Ex.mo Sr. Dr. Mário Mendes, digníssimo assistente de Tanatologia, comunicou-nos que tinha observado um caso absolutamente semelhante a êste,

e, nos arquivos da Clínica Urológica da Faculdade de Medicina de Coimbra, encontram-se registados vários casos de fimose com sindroma de apêrto.

9.º) Retro-dilatação uretro-vesical ou mesmo uretero-renal

Como deixamos dito, a coarctação pronunciada do anel prepucial pode dar origem ao sindroma de retenção urinária, à semelhança do que se observa nos indivíduos com apêrtos uretrais ou com hipertrofia da próstata. A urina esbarra contra o apêrto e a bexiga contrae-se violentamente para vencer o obstáculo e expulsar o seu conteúdo. Á medida que o apêrto aumenta, as contracções dos músculos vesicais tornam-se cada vez mais enérgicas.

Mais tarde, os doentes recorrem às contracções dos músculos abdominais e fazem violentos esforços para urinar, porque a fôrça contráctil da parede da bexiga diminue. A cavidade prepucial e a uretra dilatam-se; a bexiga congestiona-se e, por fim, dilata-se também, porque, ao excesso de trabalho do músculo vesical sucede, em regra, a diminuïção da sua contractilidade ou até a inércia absoluta. Num grande número de casos, os ureteres e os bacinetes encontram-se também muito dilatados.

10.º) Cistite do colo

Alguns autores (Fleury, Borelli, Laugier, etc.) pretendem relacionar com a fimose congénita certas variedades de inflamações limitadas ao colo da bexiga. Os casos dêste género são raros e, embora na literatura médica se encontrem alguns exemplos

que nos parecem mais ou menos convincentes, nós não consideramos a fimose como uma causa suficiente para produzir uma cistite do colo, sem complicações intercorrentes (balano-postites, retenção urinária, etc.) (1).

Aos casos, que se encontram descritos, de cistites do colo desenvolvidas exclusivamente sob a influência da fimose congénita, sem complicações intermediárias, deve faltar o rigor de observação.

As complicações intercorrentes são, por vezes, insignificantes, e, por conseqüência, podem passar despercebidas, se o interrogatório e o exame dos doentes não são feitos com minúcia e com rigor. Mas seja como fôr, isto é, quer a cistite do colo seja real ou aparentemente uma complicação imediata da fimose, quer seja declaradamente um acidente secundário, a verdade é que a doença surge, por vezes, em circunstâncias tais que não podemos negar à fimose o principal papel na etiologia da doença a que nos referimos.

A retenção de urina provocada pela coarctação do anel prepucial, a congestão da parede da bexiga e a propagação, às vias urinárias, dos gérmenes banais das balano-postites urinosas, tão freqüentes nos fimóticos, são geralmente os principais factores que

(1) Nos arquivos da Clínica Urológica da Faculdade de Medicina de Coimbra, encontrámos registados vários casos de cistite de origem fimósica com sindroma de apêrto, com balano-postites e com aderências balano-prepuciais (consultem-se especialmente as papeletas dos doentes 2, 26 e 29, internados no ano de 1910), e não encontrámos nenhum caso consecutivo a uma fimose bem tolerada e não complicada.

relacionam a fimose congénita com a cistite do colo.

11.º) Hérnias inguinais e umbilicais, prolapso rectal...

Quando o orifício prepucial é tão pequeno que constitue um obstáculo à micção, os esforços que as crianças, os velhos ou mesmo os adultos empregam para urinar podem dar lugar a acidentes variados, tais como hérnias inguinais ou umbilicais, prolapso ou descida da mucosa rectal, etc.

Estas complicações da fimose congénita observam-se principalmente nas crianças e, de todas, a mais freqüente é a hérnia inguinal.

Na infância, a parede abdominal anterior oferece uma fraca resistência, ao nível do canal inguinal, e, por conseqüência, os esforços repetidos, que a criança emprega para urinar, produzem fàcilmente a saída do intestino ou do epíploon, através dêsse canal.

12.º) Onanismo

N'oublions pas que le phimosis est une des principales causes de masturbation chez les enfants.

VOELKER.

O gérmen das primeiras sensações voluptuosas que as crianças experimentam é variável. Muitas vezes, é o exemplo ou o instinto, mas, num grande número de casos, talvez em cinqüenta por cento, as crianças descobrem, por acaso, as manobras pelas quais podem despertar sensações agradáveis.

A fimose congénita é, muitas vezes, a única causa dessa descoberta e, quando o hábito da masturba-

ção é adquirido, quer pelas crianças, quer pelos adultos, o mesmo vício de conformação do prepúcio, exaltando a sensibilidade da mucosa da glande, convida-os, quási sempre, a excessos.

Mathieu declara que o onanismo é muito freqüente nas crianças e nos adolescentes com fimose ou com hipertrofia simples do prepúcio, e que vários indivíduos perderam o hábito da masturbação depois de circuncidados.

Dieu circuncidou o prepúcio de um homem, com fimose congénita, que se masturbava constantemente e que, depois da operação, perdeu completamente o hábito. Como medida profilática do onanismo, Garnier aconselha também a circuncisão, quando o prepúcio é exageradamente longo ou quando o seu orifício é demasiadamente pequeno.

Até certo ponto, esta relação de causa para efeito entre a fimose congénita e a origem do onanismo nas crianças ou os excessos de masturbação nos adolescentes, nos adultos e nos velhos é, além de admissível, explicável.

Nos indivíduos com a glande habitualmente coberta pelo prepúcio, e sobretudo nos homens e nas crianças com fimose congénita, a mucosa balano-prepucial, privada do contacto com o ar e humedecida constantemente pelo esmegma, adquire uma sensibilidade excessiva e, por conseqüência, uma excitabilidade exagerada.

Para nos certificarmos de que isto é um facto absolutamente verdadeiro, basta interrogar um fimótico recentemente circuncidado ou um adolescente

cuja glande começa a poder ser descoberta. Ambos declaram que lhes custa a suportar o contacto da roupa e até dos próprios dedos com a superfície da glande, porque, de qualquer dêstes contactos, resulta uma sensação um pouco desagradável, sensação que êles não sabem definir nem explicar rigorosamente.

Esta sensação é uma das melhores provas da hipersensibilidade da mucosa balano-prepucial dos fimóticos, hipersensibilidade que convida os adultos a excessos de masturbação e que constitue para as crianças o gérmen das primeiras sensações voluptuosas.

Para terminarmos êste assunto, vejamos em que circunstâncias as crianças descobrem, inocentemente, a volupia e o meio de a provocar.

O esmegma que se acumula entre a glande e o prepúcio, misturado ou não com algumas gotas de urina, altera-se fàcilmente e irrita a mucosa balano-prepucial ou provoca um prurido intenso e quási constante.

Nestas circunstâncias, a criança, a fim de fazer desaparecer o prurido, leva a mão ao pénis e esfrega o prepúcio contra a glande.

Comer e coçar — diz o rifão — *por demais é começar.*

A criança sente-se cada vez mais aliviada, experimenta uma sensação de bem estar ou mesmo um certo gôzo, e por isso continua, maquinal e inconscientemente, até que se desenvolve uma sensação de prazer intenso. A sensação é convidativa e, portanto, a criança não hesita em repetir o acto.

« *Do friccionamento ao prazer e à repetição do acto,*

isto é à masturbação — diz o Prof. EGAS MONIZ, no seu livro *A Vida Sexual* — *vão distâncias tão pequenas que depressa se galgam*».

O prurido, provocado pela falta de asseio dos órgãos genitais externos, é a causa mais freqüente da iniciação espontânea do onanismo, mas, muitas vezes, as crianças vão encontrar a fonte da voluptuosidade em simples «divertimentos» com o pénis ou em simples tentativas para descobrir a glande. Por vezes, bastam dois ou três movimentos com os dedos, para despertar o prazer ou, pelo menos, para preparar e acender o rastilho.

13.º) Perdas seminais involuntárias

Encontram-se, na literatura médica, alguns casos de perdas seminais involuntárias que foram curadas pela circuncisão.

Baseados sôbre algumas observações desta ordem, FLEURY, LALLEMAND, CIVIALE e outros autores admitem uma relação etiológica entre a fimose congénita e o número exagerado de poluções nocturnas ou diurnas.

Realmente a hipersensibilidade da mucosa balano-prepucial, as balano-postites urinosas ou o simples prurido provocado pela acumulação do esmegma na cavidade do prepúcio, dando lugar a erecções freqüentes, tanto durante a noite, como durante o dia, podem ser o ponto de partida de perdas seminais involuntárias, mas estes casos são relativamente raros e, muitas vezes, a fimose não é a única causa.

Num caso observado por VERNEUIL, uma grande

parte do anel prepucial estava ocupada por um nevroma plexiforme.

14.º) **Anafrodisia**

RICHERAND, FLEURY e outros autores declaram que a fimose congénita pode ser uma causa de embotamento da sensibilidade genital, e GARNIER conta também êste vício de conformação do prepúcio no número das causas locais da impotência masculina.

Em virtude do que atrás dissemos sôbre a sensibilidade genital dos fimóticos (vid. onanismo), não podemos admitir uma relação de causa para efeito entre a fimose congénita e a anafrodisia, isto é, a diminuïção ou a abolição da sensibilidade genital e dos desejos venéreos.

Os autores acima citados admitem uma hiper-excitabilidade genital nos indivíduos com fimose incompleta, e, pelo contrário, uma hipo-excitabilidade quando a fimose é completa e de tipo atrófico.

Esta hipo-excitabilidade seria a conseqüência da atrofia simples da glande, encerrada num prepúcio pequeno, duro e inextensível. Num caso observado por JULLIEN, a glande tinha apenas o tamanho da falangêta do dedo mínimo e estava coberta por um prepúcio muito espêsso.

Em Agôsto de 1921, autopsiámos o cadáver de um indivíduo de trinta e três anos, com fimose congénita, cuja glande parecia a de uma criança de cinco ou de seis anos. É a atrofia da glande, produzida por compressão, que RICHERAND, FLEURY, GARNIER e outros autores invocam para explicar a diminuïção da

sensibilidade genital entre os fimóticos. Mas esta explicação não nos satisfaz, porque, se a glande, atrofiada, tem uma superfície pequena para receber excitações que, nos centros nervosos, se transformam em sensações voluptuosas, em compensação, a excitabilidade da sua mucosa é, em regra, muito maior entre os fimóticos do que nos outros indivíduos.

Um estudante brasileiro, de dezanove anos, com fimose congénita hipertrófica, observado por Roubaud, em 1852, tinha um pénis quási imperceptível, e, apesar disso, nunca lhe faltaram desejos venéreos, nem erecções freqüentes, seguidas de ejaculações voluptuosas provocadas por manobras manuais (onanismo manual).

A fimose nada tem, portanto, com a anafrodisia nem com a impotência. Se a diminuïção da sensibilidade genital se observa, por vezes, entre os fimóticos, sem causa aparente, o mesmo sucede, muitas mais vezes, nos homens com a glande habitualmente descoberta.

15.º) Coito doloroso

Muitos homens com fimose congénita queixam-se de dores vivas durante o coito, e alguns declaram que até as simples erecções são mais ou menos dolorosas.

Entre vários fimóticos, que tivemos ocasião de observar e de interrogar, encontrámos um indivíduo de vinte e um anos (M. C.), solteiro, com fimose atrófica incompleta, que ainda não sabia o que era um coito sem dor.

Êste indivíduo, cujo prepúcio já foi circuncidado,

introduzia o pénis na cavidade vaginal, muito vagarosamente, porque era principalmente nesta altura que a dôr se manifestava com mais violência. Em seguida, isto é, quando a superfície do pénis estava lubrificada pelas secreções vaginais, executava alguns movimentos ligeiros e de pequena amplitude, terminando por suspender todo e qualquer movimento durante a ejaculação. Na literatura médica, encontram-se vários casos dêste género, observados principalmente em indivíduos com fimose atrófica pronunciada. Se a fimose é de forma hipertrófica, a prega prepucial não impede o aumento de volume do pénis, porque tem um comprimento mais do que bastante para cobrir a glande, ainda que esta se desloque um pouco para diante; por conseqüência, nestas condições, o coito não é, em regra, doloroso, salvo nos casos em que o freio é demasiadamente curto ou em que a sua inserção balânica se encontra muito deslocada para diante.

16.º) **Esterilidade**

Segundo alguns autores, a fimose congénita pode constituir um grande obstáculo à fecundação e, em muitos casos, é a única causa da esterilidade do homem. Esta opinião, formulada pela primeira vez por Dionis, encontra-se, hoje, na maior parte dos livros que se referem, à fimose mas quási todos os autores se limitam a mencioná-la. Entre as causas da esterilidade masculina, não devemos colocar, de um modo geral, todas as variedades e todos os graus de fimose congénita.

Nós tivemos ocasião de observar muitos fimóticos que eram, segundo êles diziam, pais de vários filhos, e quási todos os anátomo-patologistas e clínicos afirmam que êste vício de conformação do prepúcio é, a maior parte das vezes, transmitido de pais a filhos, de geração em geração.

Se a fimose é, quási sempre, de origem hereditária, como pretendem muitos autores e como nós tivemos também ocasião de notar em dois casos, parece que não devemos considerar esta anomalia do prepúcio como uma causa muito freqüente de esterilidade masculina.

Não podemos, todavia, negar-lhe uma certa influência sôbre a fecundação, porque, na literatura médica, encontram-se alguns exemplos de esterilidade que não parece determinada por outra causa.

Amussat publicou um caso de esterilidade curada pela circuncisão, e Garnier refere-se a outro caso observado num fimótico de vinte e nove anos, forte e muito saüdável, casado havia quatro anos, com uma mulher nova e bem conformada. Não tinha ainda filhos e nada explicava a esterilidade senão a sua fimose.

O prepúcio era muito longo (passava quatro centímetros adiante do vértice da glande) e o seu orifício admitia apenas uma sonda n.º 12. Durante as micções, a urina enchia primeiramente a cavidade prepucial que se dilatava bastante. O jacto era fraco e as últimas gotas escoavam-se babando o prepúcio.

Labarthe desbridou o prepúcio, no dia 16 de No-

vembro de 1873, e, no dia 25 de Junho do ano seguinte, isto é, pouco mais de sete meses depois da operação, diagnosticou uma gravidez de cinco meses na mulher do operado.

A nossa opinião sôbre êste assunto resume-se no seguinte:

Se o meato urinário se descobre durante a erecção (fimose incompleta), o esperma pode ser projectado directamente sôbre o focinho de tenca e, por conseqüência, não há razão alguma que justifique a fimose como causa de esterilidade.

Não sucede, porém, o mesmo quando o prepúcio é exageradamente longo e, sobretudo, quando, ao mesmo tempo, o seu orifício é demasiadamente pequeno (fimose completa hipertrófica).

Nestas condições, o esperma acumula-se na cavidade prepucial, durante a ejaculação, e, em virtude da sua viscosidade, escoa-se lentamente, gota a gota, babujando o prepúcio. O mesmo pode suceder quando os dois orifícios, uretral e prepucial, não estão em planos paralelos, embora o orifício prepucial não seja demasiadamente apertado.

17.º) Acidentes nervosos

A fimose congénita pode ser uma causa de perturbações nervosas, mais ou menos semelhantes àquelas que se observam nas mulheres com doenças do foro ginecológico e especialmente com lesões uterinas. Muitas destas perturbações desaparecem, com efeito, depois da circuncisão.

Blondeau curou, pela circuncisão, uma criança com

convulsões, atribuídas, por diversos médicos, a causas variadas, e SIMONS curou, pelo mesmo processo e pela destruïção de aderências balano-prepuciais, vários doentes com convulsões epileptiformes.

SAYRE descreve várias observações de crianças com paralisias nervosas, que curaram depois de circuncidadas, e HURD curou também, pela intervenção cirúrgica, um indivíduo com espasmos musculares, com perturbações atáxicas e com convulsões epileptiformes generalizadas.

Outros cirurgiões têm curado, pela circuncisão, acessos histeriformes, nevralgias, espasmos dolorosos, etc.

Estas perturbações, se não são o resultado de qualquer alteração local dos plexos nervosos da glande e do prepúcio, devem estar relacionadas com os excessos de masturbação ou com a irritação dos filetes terminais dos nervos penianos.

Fimose acidental

a) Definição e divisão

Diz-se que a fimose é *acidental, adquirida, patológica, secundária* ou *sintomática* quando surge, sob a influência de qualquer lesão peniana, em indivíduos que até aí podiam descobrir completamente a sua glande. A impossibilidade de retirar o prepúcio para trás nem sempre resulta de uma coarctação verdadeira do orifício prepucial. Muitas vezes, resulta de um aumento maior ou menor do volume da

glande (apêrto relativo do anel prepucial), da perda da elasticidade e da extensibilidade do prepúcio, ou de aderências balano-prepuciais.

Quando a causa que dificulta ou impede a deslocação do prepúcio é um apêrto absoluto do seu orifício, diz-se que a fimose é verdadeira. Em todos os outros casos, emprega-se o têrmo pseudo-fimose.

Caracterizada, como a fimose congénita, por um apêrto absoluto do anel prepucial, a fimose acidental verdadeira pode, como aquela, ser *hipertrófica* ou *atrófica*, *completa* ou *incompleta*, segundo o comprimento do prepúcio e as dimensões do seu orifício.

b) Etiologia

Por comodidade de estudo, convém dividir em dois grupos as causas da fimose adquirida: *causas predisponentes* e *causas ocasionais*.

Causas predisponentes. — Dentre as causas predisponentes destacam-se a hipertrofia do prepúcio e a anomalia a que chamámos semi-fimose (vid. principais variedades de fimose congénita).

A idade dos doentes, que muitos autores consideram como uma causa predisponente da fimose adquirida, deve deixar de ser considerada como tal.

A fimose acidental é mais freqüente nos adultos do que nos velhos e nas crianças, mas isso não nos surpreende porque, a maior parte das vezes, a fimose dos adultos resulta de uma doença venérea (blenorragia, cancros simples, cancros duros, condilomas, etc.)

ou é uma conseqüência de lesões traumáticas que se produzem durante o coito e que, em seguida, se infectam.

Causas ocasionais. — Como causas ocasionais da fimose acidental, podemos mencionar todas as lesões anatómicas da extremidade livre do pénis, seja qual fôr a sua natureza. Estas actuam aumentando o volume da glande, reduzindo as dimensões do orifício prepucial, diminuindo a elasticidade e a extensibilidade do prepúcio ou dando lugar à formação de aderências entre êste e a glande. Segundo a natureza das lesões que lhe dão origem, a fimose acidental pode dividir-se em:

a) *Fimose traumática;*
b) *Fimose inflamatória;*
c) *Fimose neoplásica.*

Fimose traumática

Causas: contusões; feridas; queimaduras; retracção cicatricial; infiltração edematosa do anel do prepúcio, consecutiva à estrangulação do pénis por qualquer corpo estranho, etc.

Todo o obstáculo à circulação de retorno pode provocar uma fimose acidental.

Fimose inflamatória

Causas: balano-postites banais ou especificas; herpes prepucial; elefantíase; linfangites; cancros moles; cancros duros, etc.

Fimose neoplásica

Causas: epiteliomas; papilomas, etc.

c) Principais variedades

Os caracteres anátomo-patológicos, os sintomas clínicos e a evolução da fimose acidental variam com a natureza, com a sede, com a intensidade e com a duração das lesões causais.

Demarquay e Voelker falam em dois tipos principais de fimose adquirida: *fimose aguda* e *fimose crónica*.

A primeira apresenta geralmente uma evolução rápida e é determinada, quási sempre, por uma balanite, por uma balano-postite, por cancros moles, por uma linfangite ou por qualquer outro processo inflamatório agudo; a segunda tem uma marcha arrastada e sucede a uma fimose aguda ou surge sob a influência de uma irritação crónica de qualquer natureza (estagnação de urina na cavidade prepucial, falta de asseio, etc.).

Cullerier descreve uma *fimose passiva*, *edematosa* ou *indolente*, resultante de uma simples infiltração de serosidade na espessura do prepúcio, sem fenómenos evidentes de reacção inflamatória do anel prepucial, e uma *fimose activa*, *inflamatória* e *dolorosa*, caracterizada por um edema inflamatório, soro-plástico, duro e sensível à pressão.

Mathieu distingue quatro variedades de fimose acidental:

a) *Fimose inflamatória aguda;*
b) *Fimose inflamatória crónica;*
c) *Fimose edematosa;*
d) *Pseudo-fimose.*

A estes quatro tipos de fimose, devemos juntar a *fimose cancerosa* e a *fimose cicatricial*, consecutiva a um traumatismo da extremidade livre do pénis, sem complicações inflamatórias. A fimose cicatricial é, em regra, permanente.

d) Evolução e terminação

A evolução e a terminação da fimose acidental dependem da natureza, da extensão e da sede das lesões causais. Por isso, limitar-nos hemos a mencionar sòmente os principais períodos que se podem distinguir na evolução da fimose inflamatória, que é a variedade mais freqüente.

Distinguem-se geralmente três períodos na evolução da fimose inflamatória: *período inicial*, *período de estado* e *período terminal*.

O *período inicial, período de infiltração serosa* ou *período de edema simples* é caracterizado por estase circulatória e infiltração de serosidade na espessura do prepúcio, sem fenómenos evidentes de reacção inflamatória.

O *período de estado* ou *período de infiltração plástica e de hiperplasia do tecido conjuntivo* caracteriza-se por uma reacção inflamatória mais ou menos viva.

O *período terminal* apresenta-se sob formas diversas.

A maior parte das vezes, a fimose inflamatória termina por resolução *(fimose temporária)*, mas, num grande número de casos, a reacção fibro-plástica é pronunciada, e os bordos do orifício do prepúcio transformam-se num anel fibroso, cada vez mais

estreito, mais resistente e menos elástico *(fimose permanente).*

CULLERIER considera a supuração e a gangrena como modos de terminação da fimose inflamatória, mas RICORD descreve-as como formas particulares de fimose adquirida *(fimose flegmonosa* e *fimose gangrenosa),* e MATHIEU coloca-as no número das complicações.

e) Acidentes e complicações

Dentre os acidentes e as complicações da fimose adquirida, destacam-se, pela sua importância e pela sua freqüência, a parafimose, as aderências balano-prepuciais, a gangrena do prepúcio ou da glande, os flegmões e os abcessos prepuciais ou balânicos, etc.

Tratamento

Neste trabalho, não nos referímos ao tratamento das doenças e das anomalias de que tratámos, mas falaremos sôbre o tratamento da fimose, porque, com uma terapêutica relativamente ligeira e insignificante, com uma operação simples, fácil e sem gravidade, podemos evitar muitos inconvenientes, acidentes e complicações, cujas conseqüências são, por vezes, gravíssimas.

Tratamento preventivo da fimose acidental

A imobilização do prepúcio, as aplicações locais de substâncias antiflogísticas, as injecções ou antes

as irrigações sub-prepuciais com solutos de substâncias antisépticas, o tratamento específico das lesões causais, a dilatação ou, melhor, o desbridamento do anel prepucial, tais são os processos de que geralmente nos servimos para evitar que uma lesão material qualquer, prepucial ou balânica, determine uma fimose acidental, que só viria prolongar a duração da doença e dificultar o seu tratamento.

Tratamento curativo médico da fimose acidental

O tratamento médico da fimose acidental consiste em banhos quentes, em irrigações sub-prepuciais, em aplicações locais de substâncias antisépticas, antiflogísticas e adstringentes, no tratamento específico das lesões da glande ou do prepúcio, que produziram a fimose, em escarificações, na compressão, no repouso, etc.

Tratamento cirúrgico

Indicações

Fimose congénita

Parafimoses freqüentes; balano-postites repetidas, aparentemente espontâneas; balano-postites venéreas; aderências balano-prepuciais adquiridas; cálculos prepuciais; incontinência essencial de urina; excessos de masturbação, em conseqüência da hipersensibilidade da mucosa balano-prepucial ou de pruridos freqüentes; perdas seminais involuntárias, de causa desconhecida; embotamento da sensibilidade

da mucosa balânica, resultante de balano-postites crónicas; coitos dolorosos; esterilidade, se o prepúcio é longo e se o seu orifício é muito apertado; certos acidentes nervosos; lesões exclusivamente prepuciais (cancros simples ou sifilíticos, epiteliomas etc.).

Fimose acidental

O tratamento cirúrgico da fimose acidental pode estar indicado no período de evolução das doenças causais *(indicações imediatas)* ou depois de curadas as lesões que lhe deram origem *(indicações tardias ou consecutivas).*

Indicações imediatas. — Retenção de pús na cavidade balano-prepucial; retenção de urina; lesões de gangrena; perfuração do prepúcio, etc.

Indicações tardias ou consecutivas. — Orifício prepucial espesso, duro e retraído, dificultando o coito; persistência da fimose; balano-postites crónicas, rebeldes ao tratamento, etc.

Contra-indicações

Além das contra-indicações gerais ou locais comuns a toda a operação, mencionamos os cancros sifilíticos, a diabetes e os cancros moles.

Os cancros sifilíticos poucas vezes constituem uma contra-indicação formal do tratamento cirúrgico da fimose. Não sucede o mesmo com a diabetes.

VERNEUIL, BOURGAD, BAUVAIS, RICHET, BROUARDEL e outros autores declaram que se viram sèriamente embaraçados diante de grâves complicações, tais como hemorragias abundantes, gangrena genital e inflamações difusas, em todos os diabéticos que operaram. Estes cirurgiões indicam, nestes casos, a dilatação gradual ou brusca do anel prepucial.

Com tudo isto, DEMARQUAY não viu surgir nenhuma complicação em vários diabéticos que circuncidou, e, na literatura médica, encontram-se muitos exemplos semelhantes.

Segundo alguns autores, há muitas probabilidades de sucesso, no princípio da doença, emquanto estão mais ou menos equilibrados os fenómenos de metabolismo, ou quando o doente está submetido a um tratamento rigoroso.

Receando a infecção da ferida operatória, NÉLATON, ROBERT, DELPECH, SWÉDIAUER e outros cirurgiões condenam o desbridamento do prepúcio e a circuncisão nos indivíduos com fimose acidental, produzida por cancros moles.

Contràriamente a estes, FOURNIER, RICORD, MAURIAC e outros insistem sôbre os benefícios da intervenção cirúrgica nos fimóticos com cancros simples.

Nos doentes com fimose, dizem estes autores, o tratamento exclusivamente médico é demorado e, muitas vezes, insuficiente.

A ferida operatória pode infectar-se, mas, descobrindo todas as lesões, podemos fazer um tratamento conveniente e evitar complicações de grande gravidade.

Gailleton fez quarenta circuncisões em fimóticos com cancros simples da glande e do prepúcio, e, em qualquer dêles, a cicatrização estabeleceu-se num prazo de tempo que nunca excedeu trinta e cinco dias.

O Ex.mo Sr. Dr. Júlio da Fonseca comunicou-nos que, em França, S. Ex.a e os seus colegas circuncidavam todos os soldados que apresentavam cancros simples na extremidade do prepúcio. A cicatrização estabeleceu-se regularmente em todos os casos que êste nosso colega observou.

Nos casos de cancros moles sub-prepuciais, a intervenção cirúrgica, longe de ser prejudicial, é vantajosa, porque, muitas vezes, descobre lesões que o médico não conhecia ou que não podiam ser convenientemente tratadas, ainda que prèviamente diagnosticadas. Suprimindo a pressão que o prepúcio exerce sôbre a glande e esta sôbre o prepúcio, favorecendo a saída de produtos mórbidos estagnados na cavidade prepucial, permitindo fazer uma limpeza rigorosa e um tratamento apropriado das lesões, a circuncisão ou o desbridamento do prepúcio evitam, muitas vezes, complicações gravíssimas.

Não podemos, todavia, formular uma regra de conduta geral, porque as diferenças que se apresentam de um caso para outro não permitem instituir um tratamento uniforme.

Em certos casos, o médico não deve intervir cirùrgicamente, sob pena de agravar o estado do doente, em vez de o melhorar; noutros casos, deve fazer, pelo menos, o desbridamento do prepúcio, a

fim de evitar complicações graves, tais como lesões de gangrena, flegmões, abcessos, etc.

Métodos e processos operatórios

Método de dilatação

A dilatação do orifício prepucial pode ser *gradual* (HEISTER) ou *instantânea* (NÉLATON). Ambas podem ser feitas com instrumentos especiais (dilatadores de três ramos) ou com uma pinça de KOCHER, cujos ramos se afastam, depois de introduzidos no anel prepucial. A dilatação gradual está hoje posta de parte.

A dilatação brusca é aplicável sòmente à fimose congénita. O instrumento actua produzindo, sôbre o folheto mucoso do prepúcio, uma ou mais rasgaduras, lineares e pouco profundas, que curam no prazo de poucos dias. Nas crianças, êste processo, estremamente simples e rápido, tem dado bons resultados.

A maior parte das vezes, alarga-se suficientemente o orifício prepucial, sem efusão sanguínea, nem grandes queixas dos doentes. A dôr é ligeira e a recidiva é pouco freqüente, desde que os doentes tenham o cuidado de retirar o prepúcio para trás da glande, cinco ou seis vezes por dia, durante uma semana.

Nos adultos, as rasgaduras extensas do anel prepucial, as hemorragias e a recidiva são freqüentes, porque, em geral, depois dos quinze anos, os tecidos perdem a sua extensibilidade.

Denonvilliers, E. Mathieu e outros cirurgiões declaram, todavia, que praticaram, com sucesso, a dilatação do anel prepucial em muitos indivíduos adultos, principalmente em soldados.

Tanto nos adultos como nas crianças, as aderências balano-prepuciais constituem um obstáculo à dilatação, quando, em virtude da sua consistência dura, não pòdem ser destruídas com uma sonda-cânula, introduzida entre a glande e o prepúcio.

Método de desbridamento

O método de desbridamento consiste em alargar o orifício prepucial, praticando uma ou mais incisões, dirigidas do bordo livre para a base do prepúcio.

Estas incisões podem interessar sòmente a mucosa do prepúcio *(desbridamento interno, desbridamento da mucosa)* ou toda a espessura da prega prepucial *(desbridamento da pele e da mucosa, desbridamento total)*. Tanto num caso como no outro, o desbridamento diz-se *simples* ou *múltiplo*, segundo praticamos uma só ou várias incisões.

Desbridamento interno (desbridamento da mucosa prepucial). — O desbridamento da mucosa pode ser *simples* ou *múltiplo*. Cullerier, Chelius e outros cirurgiões faziam geralmente o desbridamento simples; Paul d'Égine preferia o desbridamento múltiplo. Fixando e alargando o anel prepucial com duas pinças, Maisonneuve incisava a mucosa com um bisturi. Langenbeck apanhava com uma pinça o

folheto interno do prepúcio e excisava com uma tesoura a prega compreendida entre os ramos da pinça. Êste método é aplicável sòmente aos casos em que o folheto mucoso do prepúcio é mais apertado do que o folheto cutâneo. Quando se pratica o desbridamento simples ou múltiplo da mucosa prepucial, a recidiva da fimose é freqüente.

Se, nos dias seguintes ao da operação, o doente não descobre a glande, repetidas vezes, os tecidos divididos reünem-se e as cicatrizes retraem-se. Em certos casos, a fimose fica ainda mais apertada do que antes da operação.

DESBRIDAMENTO DA PELE E DA MUCOSA (DESBRIDAMENTO TOTAL):

Desbridamento múltiplo. — Êste processo consiste em praticar, sôbre o anel prepucial, várias incisões, curtas e pouco profundas.

Desbridamento simples. — O desbridamento simples pode ser dorsal, ventral ou lateral.

DESBRIDAMENTO DORSAL OU SUPERIOR. — Antigamente, a divisão longitudinal e mediana da parede dorsal do prepúcio era feita com uma tesoura, com uma substância cáustica, com um esmagador ou com um fio elástico, mas, hoje, empregam-se exclusivamente os instrumentos cortantes (bisturi ou tesoura).

Vejamos ràpidamente os principais processos de desbridamento dorsal do prepúcio.

a) Incisão sem condutor (processo antigo de J. L. PETIT *e de* BOYER). — Depois de fixar o prepúcio com uma

pinça, aplicada sôbre o lado direito do anel prepucial, J. L. PETIT tomava um bisturi de folha estreita, com a ponta guarnecida de uma bola de cera, e introduzia-o, entre o prepúcio e a face dorsal da glande, até ao sulco balano-prepucial. Em seguida, voltava o fio do bisturi para cima, penetrava, de dentro para fora, a base do prepúcio, e dividia-o até à parte anterior, puxando o instrumento para si.

SABATIER e GARANGEOT adoptavam o mesmo processo, mas não empregavam a bola de cera, porque esta dificultava a introdução do bisturi.

b) Incisão sôbre condutor. 1. *Processo de* CULLERIER *e de* BÉGIN. — 1.º Fixa-se o prepúcio com uma ou com duas pinças, aplicadas sôbre as partes laterais do anel prepucial; 2.º entregam-se estas pinças a um ajudante; 3.º introduz-se uma sonda-cânula entre o prepúcio e a face dorsal da glande, até ao sulco balano-prepucial; 4.º faz-se deslizar, sôbre a caneladura da sonda, um bisturi recto com o gume voltado para o prepúcio; 5.º divide-se o prepúcio, de dentro para fora e de diante para trás.

2. *Processo de* SÉDILLOT *e de* LEGOUEST. — 1.º Fixa-se o prepúcio com uma ou com duas pinças, como no processo de CULLERIER; 2.º entregam-se essas pinças a um ajudante; 3.º introduz-se uma sonda-cânula entre o prepúcio e a face dorsal da glande, até ao sulco balano-prepucial; 4.º faz-se deslizar um bisturi recto na caneladura da sonda; 5.º atravessa-se, de dentro para fora, com a ponta do bisturi, a base do

prepúcio e divide-se, de trás para diante, até ao anel prepucial.

3. *Processo de* HEURTAULT. — Introduz-se uma sonda-cânula entre o prepúcio e a face dorsal da glande, e divide-se, de fora para dentro, a parede superior da prega prepucial.

Os processos de LAFAYE, de WITTELSHOFFER, etc., pouco diferem dos que acabamos de mencionar.

4. *Processo de* AMUSSAT *(cauterização linear)*.—Para dividir longitudinalmente a parede dorsal do prepúcio, AMUSSAT empregava, na sua clínica, não só o termo-cautério e o galvano-cautério, mas ainda diversas substâncias cáusticas, para a aplicação das quais tinha mandado construir uma pinça especial (pinça porta-cáusticos).

Êste processo, que VERNEUIL recomenda como meio hemostático e que DEMARQUAY aconselha quando o prepúcio se encontra semeado de cancros moles, está, hoje, posto de parte.

5. *Processo de* CHASSAIGNAC *e de* DEMEAUX *(esmagamento linear)*. — Recomendado por CHASSAIGNAC e por DEMEAUX como o melhor processo hemostático, o esmagamento linear da parede dorsal do prepúcio também se não emprega hoje, não só por ser um processo bastante doloroso, mas ainda porque a divisão dos tecidos é muito irregular.

6. *Processo de* HUE *(ligadura elástica)*. — Êste pro-

cesso, que consiste em dividir longitudinalmente a parede dorsal do prepúcio, por meio de um fio de cautchú ou de qualquer outro fio elástico, tem para nós, como o processo de Amussat, um interêsse exclusivamente histórico.

Hue introduzia, na cavidade prepucial, uma agulha com um fio elástico, e atravessava, de dentro para fora, a parede dorsal do prepúcio, ao nível da base.

Em seguida, retirava a agulha e atava uma à outra as duas extremidades do fio. Êste processo, além de ser doloroso e muito demorado, dava, quási sempre, origem a fenómenos de supuração, e a linha de divisão era muito irregular.

Êste processo aplicava-se principalmente nos casos de fimose congénita atrófica, mas, mesmo nestes casos, os tecidos divididos reüniam-se novamente, quando o fio progredia muito lentamente.

O método de desbridamento dorsal tem o inconveniente de deixar dois retalhos que caem sôbre as faces laterais da glande, que dificultam o coito e que, em certos casos, se inflamam e se esclerosam.

Portanto, êste método é aplicável sòmente aos casos de fimose atrófica. Mesmo nestes casos, é necessário que não se prolongue a divisão do prepúcio até ao sulco balano-prepucial. A maior parte dos autores recomendam que se deixe um centímetro por dividir. Verneuil aconselha uma incisão de dois centímetros de comprimento, contados a partir do anel que dificulta a saída da glande.

Desbridamento inferior ou ventral. 1. *Processo de*

Celse. — Êste processo, adoptado por vários cirurgiões antigos, tais como Guillemot, Dalechamp e outros, consiste na divisão da parede inferior do prepúcio, desde o anel prepucial até ao freio.

2. *Processo de* Cloquet *e de* Velpeau. — Incisão da parede inferior do prepúcio e divisão do freio.

O desbridamento inferior ou ventral é praticado quando se quere evitar a deformidade resultante do largo desbridamento dorsal.

Desbridamento lateral. — O desbridamento lateral pode ser *unilateral* (processos de Astruc, de Dionis, de Sabatier, de J. L. Petit, etc.) ou *bilateral* (processos de Taylor, de Diday, de Amussat, etc.). Estes processos empregam-se quando existem aderências balano-prepuciais que dificultam os desbridamentos dorsal e ventral, ou quando os tecidos que deviam ser divididos estão ocupados por cancros moles ou por cancros sifilíticos.

Método de excisão

Êste método consiste, como o seu nome indica, em excisar um retalho maior ou menor da prega prepucial. Este retalho deve compreender porções aproximadamente iguais de pele e de mucosa. Este método emprega-se principalmente nos casos de fimose acidental, quando o prepúcio não é muito longo, quando desejamos suprimir os tecidos doentes, ao mesmo tempo que o apêrto, ou quando pre-

tendemos suprimir os dois retalhos laterais que resultam do longo desbridamento dorsal.

O método compreende um grande número de processos, mas nós mencionaremos apenas os principais e não nos preocuparemos com o manual operatório de cada um dêles.

Segundo a forma do retalho, distinguem-se três processos principais de excisão: *excisão em crescente, excisão em V* e *excisão em rectângulo.*

Excisão em crescente (processos de LISFRANC *e de* MAUREL — aplicáveis sòmente à fimose atrófica e pouco apertada). — Consiste em excisar, na parte anterior da parede dorsal do prepúcio, um pequeno retalho em forma de meia lua.

Excisão em V. — Consiste em excisar um retalho de forma triangular, quer sôbre a parede superior do prepúcio (Excisão em V superior; processos de BOYER, de GUÉRIN, de MALGAIGNE, de GUERSANT, etc.), quer sôbre a sua parede inferior (Excisão em V inferior; processo antigo de CELSE).

Excisão em rectângulo (*processo de* VIDAL). — A excisão em rectângulo pelo processo de VIDAL é uma verdadeira circuncisão, porque o operador, depois de ter feito, sôbre o prepúcio, duas incisões laterais, excisa os dois retalhos.

Este processo encontra a sua aplicação quando o prepúcio está esclerosado e muito aumentado de espessura ou quando existem aderências balano-

-prepuciais que não permitem a circuncisão pelos processos ordinários.

Método de circuncisão

A *circuncisão*, também conhecida pelos nomes de *postéotomia*, *peritomia* e *orlatomia*, consiste em cortar circularmente uma parte ou a totalidade do prepúcio.

Este método apresenta sôbre todos os outros uma incontestável superioridade.

A dilatação forçada do anel prepucial tem dado bons resultados entre as crianças, mas a recidiva da fimose é freqüente e, nos indivíduos de idade avançada, produzem-se, muitas vezes, rasgaduras extensas, porque os tecidos são pouco extensíveis.

A incisão dorsal transforma o prepúcio em dois retalhos que caem sôbre as faces laterais da glande como as duas orelhas de um cão caem sôbre as faces laterais da cabeça do animal.

Estes apêndices tornam-se duros e espessos, esclerosam-se e dificultam a introdução do pénis na vagina.

A excisão oblíqua superior, que é o método que mais se aproxima da circuncisão, apresenta também o grande inconveniente de deixar o segmento inferior do prepúcio que, em conseqüência da sua posição declive, é a sede de uma infiltração serosa e de uma reacção fibroplástica pronunciada e acaba por constituir um tumor duro e volumoso, tão desengraçado como incómodo.

Na maioria dos casos, a circuncisão dá melhores

garantias do que qualquer dos outros processos e, portanto, deve ser preferida.

Esta operação é muito simples e oferece grandes vantagens, sem oferecer inconvenientes, desde que seja bem feita.

Nos tempos primitivos, teve um lugar de destaque entre os ritos religiosos de certos povos, e hoje pratica-se correntemente, sem receio e sem hesitações, tanto da parte dos doentes, como da parte dos médicos.

Na quarta e penúltima parte dêste livro, na qual vamos entrar, trataremos exclusivamente do estudo histórico e técnico desta operação, que merece um lugar especial, não só pelo que diz respeito à sua simplicidade e às vantagens que oferece, mas ainda pelo que respeita ao elevadíssimo número de casos em que se pratica.

QUARTA PARTE

CIRCUNCISÃO

CAPÍTULO I

História

A circuncisão parece ter sido feita pela primeira vez por Abraão, há aproximadamente quatro mil anos.

A sua origem encontra-se, portanto, nos limites extremos do período histórico.

Praticada pelos israelitas nos primeiros tempos da Idade de Fundação da Medicina (1), esta operação

(1) Renouard (*Histoire de la Médecine,* tômo I) divide a história da Medicina, desde os tempos prehistóricos até aos fins do século XVIII, em três idades e oito períodos:

I — Idade de Fundação:

1.º Periodo (período primitivo ou do instinto) — Acaba com a ruina de Tróia (1184 anos antes de Cristo). Neste período, os povos que mais se distinguiram, tanto em Medicina, como em todas as sciências, foram os egipcios, os hebreus, os índios orientais, os chineses e, mais tarde, os gregos.

2.º Período (período sagrado ou místico) — Acaba com a dispersão da Sociedade de Pitágoras (500 anos antes de Jesus Cristo).

3.º Período (período filosófico) — Acaba com a fundação

tinha entre êles um carácter puramente simbólico e exclusivamente religioso.

Era a sua divisa sagrada. Representava um pacto de aliança estabelecido com a Divindade Suprema, significava o cerceamento dos maus instintos e dos pecados, simbolizava a circuncisão do coração, isto é, a purificação da alma, e era o primeiro sacrifício que, no futuro, o grande descendente da raça de Abraão, o esperado Messias, teria de sofrer para chancelar a reconciliação e a aliança eterna da humanidade com Deus.

Estava, pois, no sangue derramado a prova da purificação da alma do povo e o testemunho da sua obediência a Deus.

Dos israelitas, a circuncisão transmitiu-se a outros povos que a aceitaram, quer como medida higiénica,

da Biblioteca da Alexandria (320 anos antes de Jesus Cristo).

4.º Período (período anatómico) — Acaba com a morte de Galeno (200 anos antes de Jesus Cristo).

II — Idade de Transição:

5.º Período (período grego) — Acaba com o incêndio da Biblioteca da Alexandria (640 anos depois do nascimento de Jesus Cristo).

6.º Período (período arábico) — Acaba com a Renascença das Letras na Europa (ano 1400 da era de Cristo).

III — Idade de Renovação:

7.º Período (período erudito) — Compreende os séculos XV e XVI.

8.º Período (período reformador) — Compreende os séculos XVII e XVIII.

quer como prática religiosa, quer, finalmente, para satisfazer certas condições ou exigências sociais.

Os livros sagrados são os que mais minuciosamente nos informam sôbre a origem e sôbre a história desta operação.

Vejamos o que a êste respeito nos dizem o *Génesis*, o *Exodo*, o *Levítico*, o *Livro de Josué*, os *Livros dos Profetas*, S. Lucas (*O Santo Evangelho; Actos dos Apóstolos*), S. Paulo (*Epístola de S. Paulo aos Romanos; Primeira Epístola de S. Paulo aos Corinthios; Epístola de S. Paulo aos Colossenses*), o Coran (1), etc.

Conta a História Sagrada que Deus, querendo que houvesse um povo fiel ao verdadeiro culto, fizera com Abraão (2) um pacto de aliança, quando êste, por morte de seu pai Terah ou Tharé, se foi estabelecer em Chanaan. Mais tarde, Abraão retirou-se para o Egipto, em procura de mantimentos, e, alguns anos depois de ter regressado à sua terra [2059? anos depois da criação do mundo ou 1945? anos antes do nascimento de Cristo (3)], Deus renovou o pacto de aliança, instituindo a circuncisão como memória (vid. *Génesis*, cap. XVII):

9 — *Disse mais Deus a Abraão: Tu, porém, guar-*

(1) Coran, Koran ou Alcoran é o código sagrado dos mussulmanos.

(2) Segundo o *Génesis*, Abraão representa a 19.ª geração depois de Adão e Eva, na linha genealógica de Seth, e a 10.ª geração depois de Noé.

(3) Os cronologistas não estão de acôrdo sôbre o ano do mundo em que nasceu Jesus Cristo. CALVISIO, diz que nasceu no ano 3947; CORNÉLIO, 3951; SIXTO DE SIENA, 3962; PETEAU, 3983; CAPEL, 3999; USÉRIO, *404*; BARÓNIO e PERERIS, 4022; SULIAN e TOANIEL, 4052; GENEBRARD, 4089.

A opinião de USÉRIO é a mais seguida.

darás o meu concêrto, tu, e a tua semente depois de ti, nas suas gerações.

10 — *Êste é o meu concêrto, que guardareis entre mim e vós, e a tua semente depois de ti: Que todo o macho vos será circuncidado.*

11 — *E circuncidareis a carne do vosso prepúcio; e isto será por sinal do concêrto entre mim e vós.*

12 — *O filho de oito dias, pois, vos será circuncidado, todo o macho nas vossas gerações: o nascido na casa, e o comprado por dinheiro a qualquer estrangeiro, que não fôr da tua semente.*

13 — *Com efeito será circuncidado o nascido em tua casa, e o comprado por dinheiro: e estará o meu concêrto na vossa carne por concêrto perpétuo.*

14 — *E o macho com prepúcio, cuja carne do prepúcio não estiver circuncidada, aquela alma será extirpada dos seus povos; quebrantou o meu concêrto.*

. . . . . .

23 — *Então tomou Abraão a seu filho Ismael, e a todos os nascidos na sua casa, e a todos os comprados por seu dinheiro, todo o macho entre os homens da casa de Abraão; e circuncidou a carne do seu prepúcio, naquele mesmo dia, como Deus falara com êle.*

24 — *Era Abraão da idade de noventa e nove anos, quando lhe foi circuncidada a carne do seu prepúcio.*

25 — *E Ismael, seu filho, era da idade de treze anos,*

quando lhe foi circuncidada a carne do seu prepúcio.

26 — *E todos os homens da sua casa, o nascido em casa, e o comprado por dinheiro do estrangeiro, foram circuncidados com êle.*

Quando nasceu o seu filho Isac, Abraão circuncidou-o ao oitavo dia, como Deus lhe tinha ordenado (*Génesis*, cap. XXI, 4).

Jacó, filho de Isac e neto de Abraão, depois de ter servido, em Haran, seu tio Labão, em troca da sua prima Raquel, regressou a Chanaan, tranzendo consigo a sua mulher, os seus filhos, os seus servos, os seus rebanhos, emfim, tudo quanto lhe pertencia, e, passando diante da cidade de Shechem, assentou aí a sua tenda, durante algum tempo. Um dia, Sichem, filho de Hemor, príncipe daquela terra, raptou e desflorou Dinah, formosa filha de Jacó. No dia seguinte, Hemor e seu filho apresentaram-se no acampamento de Jacó, pedindo Dinah em casamento e oferecendo-lhe toda a sua terra para êle habitar com a sua gente.

«*Aumentai muito sôbre mim o dote e a dádiva*, dizia Sichem, *e darei o que me disserdes; dae-me sómente a moça por mulher*» (*Génesis*, cap. XXXIV, 12).

Os filhos de Jacó, indignados com o procedimento de Sichem, opuseram-se ao casamento de sua irmã com um homem incircunciso, e deram a seguinte resposta (*Génesis*, cap. XXXIV):

14 — *Não podemos fazer isso, que déssemos nossa*

irmã a um varão não circuncidado; porque isso seria uma vergonha para nós;

15 — *Nisso, porém, consentiremos a vós: se fôrdes como nós, que se circuncide todo o macho entre vós:*

16 — *Então dar-vos-hemos as nossas filhas, e tomaremos nós as vossas filhas, e habitaremos comvosco, e seremos um povo;*

17 — *Mas se não nos ouvirdes, e não vos circuncidardes, tomaremos a nossa filha e ir-nos-hemos.*

18 — *E suas palavras foram boas aos olhos de Hemor, e aos olhos de Sichem filho de Hemor.*

19 — *E não tardou o mancebo em* fazer isto; *porque a filha de Jacó lhe contentava: e êle era o mais honrado de toda a casa de seu pai.*

20 — *Veio pois Hemor e Sichem seu filho à porta da sua cidade, e falaram aos varões da sua cidade, dizendo:*

21 — *Estes varões são pacíficos comnosco; portanto habitarão nesta terra e negociarão nela; eis que a terra é larga de espaço diante da sua face: tomaremos nós as suas filhas por mulheres, e lhes daremos as nossas filhas:*

22 — *Nisto, porém, consentirão aqueles varões, de habitar comnosco, para que sejamos um povo, se todo o macho entre nós se circuncidar, como êles são circuncidados.*

. . . . . .

24 — *E deram ouvidos a Hemor, e a Sichem seu filho todos os que saiam da porta da cidade; e foi circuncidado todo o macho, de todos os que saiam pela porta da sua cidade.*

A mulher de Jacó teve doze filhos, os quais foram os chefes das doze tribus de Israel: Ruben, Simeão, Levi, Judá, Dan, Nephtali, Gad, Aser, Issachar, Zabulão, José e Bemjamim.

Por causa da fome que sobreveiu em Chanaan, Jacó foi estabelecer-se no Egipto com toda a sua gente. O faraó, receoso da prodigiosa multiplicação e riqueza progressiva dos israelitas, empregou todos os meios para os aniquilar. Submeteu-os a uma dura escravidão e, vendo que mesmo assim não conseguia dominá-los completamente, ordenou às parteiras que todos os recêm-nascidos israelitas, de sexo masculino, fôssem lançados nas águas do Nilo.

Uma mulher da tribu de Levi conseguiu esconder um filho, durante três meses, mas, não podendo ocultá-lo por mais tempo, pegou num cestinho de junco, barrou-o de betume e pêz, e metendo nele a criança, colocou-o numa das margens do rio Nilo, entre uns canaviais, para que a torrente o não levasse.

Ao mesmo tempo, ordenou a uma irmã do menino que se conservasse a certa distância para observar o que lhe acontecia.

Vindo banhar-se uma filha do faraó, acompanhada das suas damas, e deparando com o cestinho, ordenou que lho trouxessem.

Abrindo-o e vendo dentro uma criança que chorava, compadeceu-se dela e disse:

— *Este é, sem dúvida, algum menino dos israelitas.*

Aproveitando a irmã da criança aquele momento, ofereceu-se para ir procurar uma mulher que o criasse e trouxe-lhe a sua própria mãe, que tomou

conta dêle, prontificando-se a princesa a pagar-lhe a sua criação. Quando o menino já estava criado, a mulher entregou-o à sua bemfeitora que o perfilhou e lhe deu o nome de Moisés *(Salvei-o das águas)*.

Moisés, auxiliado pelos seus altos dotes de vontade, sagacidade e inteligência, aprendeu, na côrte do faraó, todos os conhecimentos scientíficos dos sábios egípcios.

Aos quarenta anos, saíu da côrte e refugiou-se em Madian, onde casou com Sephora ou Zippora, filha de Jethro, ficando ao serviço de seu sôgro durante quarenta anos.

Voltando depois ao Egipto (1492 anos antes do nascimento de Jesus Cristo?), apresentou-se ao faraó como enviado do Deus de Israel para libertar o seu povo da dura escravidão a que estava submetido, havia 430 anos. Conduzidos por Moisés, os israelitas, depois de terem passado o Mar Vermelho e depois de amargas privações e pesados trabalhos, foram acampar no Deserto de Sinai, onde ouviram, atenciosamente, durante largos anos, as práticas religiosas e morais do grande profeta que se lhes apresentou como fiel intérprete do pensamento e das palavras de Deus *(Exodo)*.

Foi no de Deserto de Sinai que Moisés escreveu o *Génesis*, o *Exodo*, o *Levítico*, o *Livro dos Números* e o *Deuteronomio*.

Foi ali que êle apresentou e leu as táboas da lei, trazidas do Monte Sinai. Foi ali também que êle chamou a atenção de todos para as leis sagradas dos seus antepassados, confirmando a circuncisão

como o primeiro sacramento que toda a criança de sexo masculino devia receber, ao oitavo dia do seu nascimento (*Levítico*, cap. XII, 3).

Por morte de Moisés, foi Josué encarregado do govêrno do povo de Israel e de o pôr de posse do país de Chanaan ou Terra da Promissão.

Passadas as águas do Jurdão, quando se dirigia para Chanaan, Josué disse ao seu povo que era necessário que todos os homens fôssem circuncidados, porque Deus lho tinha ordenado (vid. *Livro de Josué*, cap. V).

2 — *Naquele tempo disse o Senhor a Josué: Faze-te facas de pedra, e torna a circuncidar a segunda vez aos filhos de Israel.*

3 — *Então Josué fez para si facas de pedra, e circuncidou aos filhos de Israel no monte dos prepúcios.*

4 — *E foi esta a causa porque Josué os circuncidou: todo o povo que tinha saído do Egipto, os machos, todos os homens de guerra, eram já mortos no deserto, pelo caminho, depois que saíram do Egipto.*

5 — *Porque todo o povo que saíra estava circuncidado, mas a nenhum do povo que nascera no deserto, pelo caminho, depois de terem saído do Egipto, haviam circuncidado.*

6 — *Porque quarenta anos andaram os filhos de Israel pelo deserto* . . . . . .

. . . . . .

8 — *E aconteceu que acabando de circuncidar a toda*

a nação, ficaram no seu lugar no arraial, até sararam.

O hábito da circuncisão foi conservado por todos os judeus, durante muitos séculos, como emblema sagrado da sua raça e como símbolo de obediência a Deus.

S. João Baptista foi ainda circuncidado, ao oitavo dia (S. Lucas, *O Santo Evangelho,* cap. I, 59), mas Jesus Cristo e alguns dos seus discípulos, apesar de circuncisos, abandonaram a circuncisão, substituindo-a pelo baptismo.

Todavia, muitos judeus, julgando-se na obrigação religiosa de respeitar todas as prescrições do rito mosaico, conservaram acima de tudo a circuncisão.

Santo Agostinho e S. Tomás consideravam esta operação o sacramento da lei mosaica que, na religião cristã, correspondia ao baptismo e representava a paixão e a ressurreição de Jesus Cristo.

Alguns dos discípulos de Jesus quizeram até impô-la aos povos que se convertiam à fé cristã, dizendo-lhes:

Se vos não circuncidardes conforme o uso de Moisés, não podereis salvar-vos (*Actos dos Apóstolos*, cap. XV, I).

Como alguns dos convertidos da seita dos fariseus dissessem que era para êles violento circuncidá-los, os apóstolos, congregados em assemblea geral, em Jerusalem, decidiram que a circuncisão não fôsse obrigatória e resolveram escrever para Antiochia.

Syria, Cilícia, etc., dizendo (*Actos dos Apóstolos*, cap. xv, 23, 24):

23 — *Os apóstolos, e os anciãos e os irmãos, aos irmãos dentre os gentios que estão em Antiochia, e Syria e Cilícia, saúde.*

24 — *Porquanto ouvimos que alguns que sairam dentre nós vos perturbaram com palavras, e transtornaram as vossas almas, dizendo que devieis circuncdidar-vos e guardar a lei, aos quais nada mandámos.*

S. Paulo *(Epístola de S. Paulo aos romanos)* escreveu:

25 — *Porque a circuncisão é, na verdade, proveitosa, se tu guardares a lei; porém, se tu és transgressor da lei, porventura a tua circuncisão se torna em incircuncisão.*

26 — *Pois, se a incircuncisão guarda os preceitos da lei, porventura a sua incircuncisão não será reputada como circuncisão?*

27 — *E, a que por natureza é incircuncisão, se cumpre a lei, não te julgará porventura a ti, que pela letra e circuncisão és transgressor da lei?*

28 — *Porque não é judeu o que o é exteriormente, nem é circuncisão a que o é exteriormente na carne.*

29 — *Mas é judeu o que o é no interior, e circuncisão é a do coração, no espírito, não na letra: cujo louvor não provém dos homens, mas de Deus.*

O mesmo apóstolo escreveu depois aos corintios (*Primeira Epístola de S. Paulo aos corinthios,* cap. VII):

10 — É alguém chamado estando já circuncidado? Fique circuncidado. É alguém chamado estando incircuncidado? Não se circuncide.
19 — A circuncisão é nada, e a incircuncisão nada é, mas sim a observância dos mandamentos de Deus.
20 — Cada um fique na vocação em que foi chamado.

Na sua epístola aos colossenses, S. Paulo adverte-os também sôbre as falsas doutrinas e diz-lhes (cap. II, 11-13) que a circuncisão está, não no corpo, mas na doutrina de Cristo.

A circuncisão foi, como acabamos de ver, abandonada pela igreja, mas alguns judeus-cristãos da Abissínia e de outros países ainda hoje a consideram como um verdadeiro sacramento.

Alguns autores afirmam que a circuncisão não é de origem hebraica, mas sim de origem egípcia.

A favor de cada uma destas duas opiniões sôbre a origem da operação a que nos referimos têm sido apresentadas provas das mais convincentes e argumentos de todas as espécies.

Segundo o grande historiador HERODOTO, o hábito da circuncisão existia, desde os tempos primitivos, no Egipto e na Etiópia.

Alguns dos que se apoiam em HERODOTO para defender a origem egípcia da circuncisão, dizem que

Abraão tinha encontrado êste costume no Egípto, quando ali se foi estabelecer, e que, mais tarde, quando regressou a Chanaan, não fez mais do que dar à circuncisão um carácter religioso e torná-la obrigatória para todas as pessoas da sua casa; outros chegam a negar a existência de Moisés e do povo hebreu, dizendo que, se HERODOTO, MANETHON, ERATOSTHENO e outros historiadores da antiguidade, não falam em Moisés nem em tal povo, é porque êste e aquele foram inventados depois.

Esta opinião é combatida por quási todos os autores (historiadores e literatos) que se referem a êste assunto.

« *Posto que Moisés, primeiro historiador, que viveu dez séculos antes de Heredoto, refira acontecimentos de uma sociedade solitária, e estremada de outras nações, que nenhuns vestígios deixaram,* diz CAMILO CASTELO BRANCO (*Divindade de Jesus e Tradição Apostólica,* Pôrto, 1865), *isso não impede que os detractores de sua veracidade considerem menos autênticos os escritos do legislador hebreu do que os comentários de Cezar, escritos num tempo em que sobejam historiadores para cada nação* ».

Afirmar, como SPINOSA, que o Génesis é de Esdras e não de Moisés, porque êste, como disse VOLTAIRE, não escreveu porque não tinha tinta, é querer ignorar que a célebre cidade dos livros Cariath-Sepher é vários séculos anterior a Moisés e que quatrocentos anos antes do grande legislador do povo de Israel, já Hemnon tinha inventado, no Egipto, as le-

tras ou caracteres para a escrita (ANTICLIDES, *Hist. Nat.*, Liv. VII, cap. 56).

Não pretendemos pôr em discussão as doutrinas de STRAUSS, de CABET, de QUINET, de HELVETIUS, de Ario, de DUPUIS, de DIDEROT, etc., que reduzem Moisés a mito, nem procuramos chamar aqui TÁCITO, GALÉRIO, POMPEU, DIODORO SICULO, JUVENAL, PHILOCORO, APOLÓNIO, ALEXANDRE, POLYHISTOR e outros historiadores que se referem aos livros hebraicos, considerando-os, não só como livros de história, mas ainda como códigos jurídicos e morais.

Esta questão tem para nós um interêsse medíocre, e se a abordámos foi sòmente para mostrar a espécie de argumentos de que se servem aqueles que pretendem, negando inclusivamente a existência do povo hebreu, dar a primasia aos costumes dos egipcios.

Apesar de tudo, é incomparàvelmente muito maior o número dos que defendem a origem hebraica da circuncisão.

Não nos custa acreditar que, no Egipto, se fizesse a circuncisão muitos séculos antes de HERODOTO, porque êste grande historiador escreveu mil anos depois de Moisés e mil e quinhentos anos depois de Abraão, e era natural que os israelitas a tivessem transmitido, insensìvelmente, ao povo que os subjugou, durante os quatro séculos que precederam o nascimento de Moisés, ou que êste, como pretende ARTAPTAN, a tivesse indicado aos egípcios. HERODOTO não encontrou no Egipto nenhum documento que lhe indicasse a origem desta operação.

Nós admitimos, como MALGAIGNE, BOUISSON, SAINT GERMAIN e quási todos os autores que se referem a êste assunto, que a circuncisão é de origem hebraica, porque, se Abraão tivesse imitado os egípcios, ter-se-ia circuncidado quando se retirou do Egipto para a sua terra, e não vários anos depois; porque só os descendentes de Israel se honravam com o título de circuncisos; porque só entre êles a circuncisão tinha um carácter religioso e constituía uma obrigação rigorosa; porque, nos monumentos egípcios, não se encontra nenhuma memória alusiva à circuncisão; porque Ezéchiel e Jeremias contam os egípcios no número dos incircuncisos; porque Santo Ambrósio, Santo Epifanio e outros afirmam que, no Egipto, a circuncisão foi obrigatória sòmente para os sacerdotes, para os geómetras, para os astrónomos e para os sábios em matéria hieroglífica, e que nunca constituiu uma lei geral. Em todas as outras classes, a circuncisão era facultativa.

Considerada, desde a sua origem, pelos judeus, como o emblema sagrado da sua seita e como o estígma indelével da sua raça, a circuncisão conservou-se preciosamente no povo de Israel, apesar das mais cruéis perseguições e dos mais numerosos e prolongados períodos de cativeiro. Triunfou do cativeiro no Egipto, antes de Moisés, e do isolamento no deserto, durante quarenta anos. Resistiu às perseguições de Antiocho, que, em três dias, mandou matar trinta mil judeus, que roubou o Templo de Jerusalem, que devastou toda a Judeia e que decre-

tou a morte de todas as mulheres que circuncidassem os seus filhos.

Resistiu, finalmente, ao pêzo da dominação romana e às fogueiras da Inquisição, alcançando, por fim, uma época de tolerância (1).

Os judeus incutiram no espírito de diversos povos (egípcios, persas, etiopes, abissínios, certas raças da América do Norte, da Oceania, de Madagascar, etc.) o hábito da circuncisão, mas esta operação perdeu uma grande parte dos seus caracteres originais, à medida que se divulgou. De prática religiosa, passou a ser considerada como simples distintivo de raças e, por fim, como uma necessidade higiénica.

Entre os mussulmanos, a circuncisão é quási obrigatória, mas não constitue uma obrigação religiosa.

É recomendada pelo Coran (código religioso dos mussulmanos), mas como não constitue um preceito religioso absolutamente obrigatório, muitos indivíduos não se lhe submetem e outros só a praticam entre os oito e os dez anos. Alguns escolhem o dia seguinte ao do casamento.

O hábito da circuncisão existe também, como medida higiénica, nos povos de certas regiões da África, do México, da Nova-Zelandia, etc.

Entre nós, esta operação só se pratica quando se julga necessária.

A lei mosaica não indica o instrumento, nem o processo operatório, nem o operador.

(1) Ainda hoje há, em todos os países, judeus de todas as classes fieis às suas antigas tradições.

Primitivamente, a circuncisão era feita pelos pais da criança, pelas mães ou por qualquer outra pessoa. Foi Abraão que circuncidou o seu próprio prepúcio, os dos seus filhos e os dos seus servos (*Génesis*, cap. XVII). Foi Zippora, mulher de Moisés, que circuncidou, com uma pedra aguda, o prepúcio de seu filho (*Exodo,* cap. IV, 25). Foi Josué que, no monte dos prepúcios, circuncidou com uma faca de pedra os israelitas não circuncidados no deserto (*Livro de Josué,* cap. V).

Alguns autores dizem que foi S. José que circuncidou, no primeiro de Janeiro (1), ao oitavo dia do nascimento, como mandava a lei de Moisés, o prepúcio de seu filho, naquele humilde lugar onde o menino nasceu, mas isso não é natural porque, naquele tempo, já havia, nos grandes centros, ministros especiais para a circuncisão, chamados *Móheis* ou *circuncisores*.

Os grandes pintores Bagnacavallo, Garófalo, Giúlio Clóvio, Moralès, Quentin Matsys, Andrea Mantegna, Titien, Rubens, etc., representaram a circuncisão de Jesus como tendo sido praticada por um Móhel, na presença de S. José, de Nossa Senhora e de várias pessoas (2).

Na sala XII do Museu Machado de Castro, encontra-se um quadro sôbre a circuncisão de Jesus, em

(1) A Igreja Católica comemora, no primeiro de Janeiro, a circuncisão de Jesus.

(2) A circuncisão dos recêm-nascidos era um acto solene para o qual costumavam ser convidados, pelos pais, todos os seus parentes e amigos. Era o primeiro sacramento — o báptismo.

«*No fim daquele acto,* diz JOAQUIM JOSÉ FERREIRA (*História de*

que o operador é um Móhel, e na revista *Les Galeries d'Europe,* Paris, 1909, encontra-se uma reprodução do quadro de Andrea Mantegna.

Os artistas que acabamos de mencionar, reünindo no mesmo acto a circuncisão e a apresentação de Jesus no Templo, afastaram-se da realidade.

A virgem apresentou-se no Templo quarenta dias depois do parto ou trinta e dois dias depois da circuncisão de Jesus, oferecendo o sacrifício dos pobres, isto é, um par de rôlas ou dois pombinhos, um para o Holocausto e outro para a propiciação do pecado (S. Lucas, *O Santo Evangelho,* cap. II, 21-24).

Mandando a lei de Moisés que toda a criança de sexo masculino fôsse circuncidada ao oitavo dia e que a mãe não entrasse no Templo antes do quadragésimo dia do parto (dia da purificação) (*Levitico,* cap. 12), não nos parece provável que a circuncisão de Jesus tenha sido feita no Templo, em presença de S. José e de Nossa Senhora.

Para completarmos a história da circuncisão, vejamos, muito ràpidamente, os principais processos operatórios usados pelos judeus e pelos árabes.

PROCESSO JUDAICO. — A operação é feita por um rabino, chamado *Móhel* ou *circuncisor,* e compreende três tempos principais:

a) Secção circular do prepúcio por meio de um postétomo *(Hitouch);*

Nossa Senhora, Pôrto, 1902), referindo-se à circuncisão de Jesus, *a Senhora recolheu o sangue e a preciosa partícula, juntamente com as lágrimas que derramou, cuja relíquia trouxe sempre comsigo, e quando passou dêste mundo para o outro deixou-a a S. João Evangelista*».

b) Rasgamento da parede dorsal da parte posterior da mucosa prepucial, que, quási sempre, escapa à acção do instrumento *(Périah)*;

c) Sucção da ferida *(Mézcrah)*.

Feitas as cerimónias religiosas, segundo o ritual israelita, diz Tarneau (*Gazette des Hôpitaux*, 1865), referindo-se à circuncisão entre os judeus da Algéria, o operador começa por friccionar suavemente a extremidade do pénis, a fim de provocar um ligeiro grau de erecção e poder palpar fàcilmente a glande, através da prega prepucial.

Em seguida, introduz o prepúcio na ranhura de um instrumento em forma de lira, isto é, mais ou menos semelhante à extremidade larga de uma sonda cânula.

Confiando êste instrumento a um ajudante, o operador segura a extremidade do prepúcio com os dedos indicador e polegar da mão esquerda e corta a prega prepucial, imediatamente por diante do instrumento que protege a glande.

Feita a secção do prepúcio, o operador introduz na sua bôca o pénis da criança e suga o sangue extravasado, cuspindo-o, em seguida, num vaso cheio de cinzas, que prèviamente tinha sido preparado para êsse fim. Depois, introduz as unhas dos dois dedos polegares por debaixo da parede dorsal da mucosa do prepúcio, incompletamente excisada, e rasga-a longitudinalmente, até à corôa da glande.

Os retalhos da mucosa são voltados para fora; a ferida é polvilhada com pó de coral, a fim de fa-

zer a hemostase, e, por fim, é aplicado um penso simples.

Segundo LALLEMAND, o processo dos judeus de Metz difere dêste apenas pelo modo de protecção da glande.

Emquanto um ajudante desloca a glande para trás, o operador segura a extremidade do prepúcio com os dedos da mão esquerda, e secciona a prega prepucial entre os seus dedos e os do seu ajudante.

PROCESSO ÁRABE. — *1.º Tempo.* Se o prepúcio pode ser retirado para trás, o operador descobre a glande e limpa toda a superfície da mucosa balano-prepucial; se não pode ser deslocado, o operador introduz um estilete na cavidade prepucial, a fim de destruir as aderências, se existem.

2.º Tempo. Introdução de um estilete de marfim na cavidade prepucial, até à base da glande.

3.º Tempo. Tracção do prepúcio e aplicação de um compasso protector da glande, imediatamente adiante desta.

4.º Tempo. Secção da prega prepucial, adiante do compasso protector.

5.º Tempo. Incisão da mucosa prepucial, se o seu orifício não é suficiente para deixar sair a glande.

6.º Tempo. Penso simples.

Na Algéria, os árabes procedem, segundo BERTHERAND, da seguinte forma:

1.º O paciente senta-se sôbre os joelhos de um dos seus parentes e afasta as coxas.

2.º O operador *(thabar)* puxa o prepúcio para diante e liga-o com um fio, aplicado imediatamente adiante da glande.

3.º Faz passar êste fio através de um orifício circular, com cêrca de um centímetro de diâmetro, que existe no centro de um disco de madeira.

4.º Puxa o fio até introduzir o prepúcio no orifício do disco.

5.º Excisa com um bisturi ou com uma tesoura a porção do prepúcio que fica adiante do disco.

6.º Mergulha o pénis num ovo fresco, que é aberto no momento da operação.

7.º Cobre a ferida com pó fino de folhas de tuia e aplica, em seguida, um penso simples.

Nogués descreve outro processo árabe que pouco difere do precedente. O operador puxa a prega prepucial para diante e um ajudante liga-a com dois fios, um aplicado imediatamente adiante da glande e o outro a pouca distância do primeiro.

O prepúcio é, em seguida, seccionado entre os dois fios, e o operador procede, no resto da operação, como no processo descrito por Bertherand.

Segundo Ernest Godard e Aïssa-Hamdy, entre os árabes do Egipto, a circuncisão é acompanhada de grandes festejos, principalmente nas classes abastadas, e é considerada uma das mais rigorosas cerimónias. Entre êles, esta operação é praticada indiferentemente na infância, na adolescência ou na idade adulta. Alguns escolhem o dia seguinte ao do casamento.

Neste último caso, o operando deve estar firme e sorridente, porque disso depende a sua honra e a sua dignidade, e a sua mulher deve receber sôbre a roupa branca o sangue derramado.

*
* *

Certos povos da Ásia e da África submetem as mulheres a uma operação análoga à circuncisão do prepúcio — a ninfotomia — que consiste em excisar uma porção maior ou menor dos pequenos lábios da vulva.

Nas mulheres do Oriente, principalmente nas persas e nas turcas, os pequenos lábios vulvares adquirem, em certos casos, dimensões tão consideráveis que as relações sexuais tornam-se, por vezes, difíceis ou mesmo impossíveis.

Mas é principalmente no Cabo da Boa-Esperança que certos povos selvagens da raça dos hotentotes nos apresentam os melhores exemplos de hipertrofia dos lábios da vulva.

As boschimães, ao lado da hipertrofia gordurosa das regiões nadegueiras, a que Livingston chama esteatopígia, apresentam, com efeito, um desenvolvimento consideravel dos pequenos lábios, os quais, chegando a medir quinze ou mesmo vinte centímetros de comprimento, descem até ao meio das coxas, constituindo o chamado *veu do pudor*, *tanga* ou *avental das hotentotes*.

Na Europa, os casos dêste género são excepcionais e quando se encontram são observados, registados e arquivados com todo o interêsse.

Garnier refere-se a uma mulher com hipertrofia pronunciada dos pequenos lábios vulvares, que, fa-

lecendo em Paris em 1826, esteve exposta, durante muito tempo, no Jardim das Plantas, com o rótulo de Venus hotentote.

Além de prejudicar o coito e dificultar a marcha, o desenvolvimento exagerado dos pequenos lábios favorece a acumulação de esmegma, entre estas pregas e o clitoris.

Os povos que mencionámos fazem a excisão da parte exuberante dêstes apêndices, não só para facilitar o coito e evitar obstáculos à marcha, mas ainda como medida higiénica.

Assim como entre nós os homens que praticam certas operações a animais domésticos (castração, etc.) percorrem as ruas, anunciando a sua passagem por meio de cornetas, de assobios, de gritos, etc., assim também, entre certos povos selvagens do Cabo da Boa-Esperança, os homens que praticam a ninfotomia percorrem as ruas gritando: *¿quem quer ser... cortada?*

Nestes povos, a ninfotomia pratica-se todos os dias. As mulheres da Argelia apresentam também os pequenos lábios vulvares muito hipertrofiados, mas não se submetem à ninfotomia.

As mulheres europeias podem apresentar um certo grau de hipertrofia dos pequenos lábios, mas, quando estes atingem grandes dimensões, o excesso de volume é, quási sempre, o resultado de certas produções mórbidas, tais como quistos, vegetações, tumores, elefantíase, etc. Entre nós, raríssimas vezes se pratica a ninfotomia para evitar os inconvenientes de uma hipertrofia simples dos pequenos lábios.

CAPÍTULO II

Métodos e processos operatórios

Neste momento, não nos recordamos de nenhuma operação que tenha dado origem a tantos métodos e a tantos processos operatórios como a circuncisão.

O apêrto muito pronunciado do orifício do prepúcio, as aderências balano-prepuciais, o receio da recidiva da fimose, em conseqüência da excisão insuficiente da pele ou da mucosa, o receio da denudação do pénis com deformação ulterior, em conseqüência de uma excisão cutânea muito larga (1), o

(1) Uma das principais preocupações do cirurgião deve consistir em não excisar um retalho cutâneo muito grande, porque a denudação do pénis é uma deformidade que prejudica bastante as funções sexuais.

Nélaton refere-se a um homem que foi tão mal circuncidado que, depois da excisão circular do prepúcio, a pele do pénis se retraiu até ao púbis, ficando a fimose formada pela mucosa. Uma cicatriz disforme, aderente aos corpos cavernosos, foi a conseqüência da operação.

Brouardel observou também um homem, cujo pénis não podia entrar fàcilmente em erecção por causa de uma cicatriz viciosa resultante de uma circuncisão mal feita. Alguns dias depois do casamento, êste homem, tendo uma fimose que dificultava muito as rela-

desejo de evitar a hemorragia, de seccionar a pele e a mucosa ao mesmo nível e de aplicar exactamente as duas superfícies de secção, tais são as principais circunstâncias e as preocupações constantes que têm presidido à invenção do grande número de métodos e de processos operatórios que se encontram descritos.

O cirurgião deve escolher o processo que melhor se acomoda ao caso que tem diante dos seus olhos, optando pelo mais simples, pelo mais rápido e pelo que exige menos e mais vulgares instrumentos cirúrgicos. Os processos mais simples são sempre os melhores.

A) Ligadura elástica, esmagamento linear, cauterização

Numa operação que não dá origem a hemorragias muito abundantes, não se justifica o emprêgo de fios elásticos, de esmagadores ou de cautérios. Estes métodos de circuncisão estão, hoje, postos de parte.

Em Outubro do ano corrente, entrou para o Hospital da Universidade de Coimbra uma criança cujo prepúcio tinha sido circuncidado, com um fio, por um médico da sua aldeia, mas não encontramos muitos colegas partidários dêste método.

ções sexuais, resolveu pedir ao seu médico que o operasse. Êste, pela fôrça das circunstâncias, fez-se cirurgião, mas excisou um retalho de pele tão grande que, quando a cicatrização estava completa, a erecção era difícil e muito dolorosa. Na literatura médica encontram-se mais exemplos semelhantes.

Também já não tem muitos partidários a circuncisão pelo esmagador linear ou pela cauterização.

Antigamente, o processo de Chassaignac era praticado correntemente, mas, hoje, está completamente afastado da prática. Êste processo compreende os seguintes tempos:

1.º) Distensão do prepúcio por meio de uma pinça introduzida na sua cavidade.

2.º) Transfixão da prega prepucial por uma ou mais agulhas, e estrangulação circular desta prega, atrás do ponto atravessado.

3.º) Secção com esmagador linear, ao nível do ponto prèviamente estrangulado.

4.º) Sutura com pontos separados.

5.º) Penso simples.

B) **Secção rápida por meio de instrumentos especiais**

Existem muitos tipos de instrumentos que foram mandados construir a fim de se praticar ràpidamente a circuncisão do prepúcio, seccionando a pele e a mucosa ao mesmo nível e protegendo, ao mesmo tempo, a glande. Os principais são o postétomo de Tripier e o de Piquantin. Este método está hoje posto de parte, não só porque são necessários instrumentos especiais, mas ainda e principalmente porque os processos postos em prática não deram os resultados esperados e desejados. A acção brusca e instantânea dos postétomos acomoda-se mal com

as precauções que é preciso tomar e com a lentidão com que, muitas vezes, é necessário proceder. Além disso, estes instrumentos servem sòmente para êste fim e exigem uma educação especial para o seu manejo. «*Le meilleur posthétome est, à notre avis,* diz F. Bouisson (1), *un bistouri bien tranchant ou une paire de bons et forts ciseaux*».

C) Secção com dilatação prévia da cavidade prepucial

Êste método tem muitos processos, mas nenhum dêles oferece valiosas garantias.

Bonafont enchia a cavidade do prepúcio com gaze ou com algodão. Chassaignac fazia a dilatação com uma pinça. Corbin, Borelli, Fleming, Chauvin, Martin, etc., empregavam dilatadores especiais. O apêrto exagerado do orifício do prepúcio exclue todos estes processos.

D) Secção sem dilatação prévia

Processo de Lisfranc. — 1.º) Puxa-se o prepúcio para diante com uma pinça que se aplica sôbre o limbo e que se entrega a um ajudante. 2.º) Entala-se a prega prepucial entre os ramos de outra pinça. 3.º) Com um bisturi ou com uma tesoura,

(1) *Dictionnaire Encyclopédique des Sciences Médicales,* tômo XVII, artigo *Circoncision*.

excisa-se a porção do prepúcio situada adiante desta última pinça. 4.º) Faz-se a sutura da pele à mucosa com pontos separados de cut-gut. Muitas vezes, fica uma espécie de fimose mucosa, porque o folheto interno da prega prepucial deslisa diante do instrumento cortante. Para evitar êste inconveniente, LISFRANC dividia a mucosa longitudinalmente, na região dorsal, e aplicava os retalhos sôbre a ferida cutânea.

Processo de RICORD. — 1.º) Marca-se, com tinta ou com um lápis dermográfico, a linha de secção. 2.º) Introduz-se na cavidade prepucial uma agulha que atravessa o prepúcio ao nível da linha traçada. Esta agulha conduz um fio de seda ou de cut-gut que mantém as relações cutâneo-mucosas. 3.º) Entala-se o prepúcio entre os ramos de uma pinça fenestrada, aplicada obliquamente de cima para baixo e de trás para diante. 4.º) Atravessam-se as duas paredes laterais da prega prepucial com três ou quatro fios que se fazem passar na ranhura ou *fenestra* da pinça. 5.º) Com uma tesoura ou com um bisturi, excisa-se a porção do prepúcio situada adiante da pinça. 6.º) Retira-se esta pinça. 7.º) Cortam-se os fios pela sua parte média e une-se, com cada uma das suas metades, a pele à mucosa.

Primeiro processo de VIDAL DE CASSIS. — 1.º) Traça-se a linha de secção como no processo de RICORD. 2.º) Fazem-se passar vários fios através da parede do prepúcio ao nível da linha marcada. 3.º) Cor-

ta-se o prepúcio, adiante dos fios, e une-se, em seguida, com os mesmos fios, a pele à mucosa.

Segundo processo de VIDAL DE CASSIS. — 1.º) Desenha-se a linha de secção. 2.º) Fazem-se passar três ou quatro agulhas, munidas de fios, através das paredes laterais do prepúcio. 3.º) Entala-se a prega prepucial entre os ramos de uma pinça que se aplica imediatamente adiante das agulhas. 4.º) Divide-se o prepúcio, com uma tesoura ou com um bisturi, entre as agulhas e a pinça. 5.º) Retiram-se as agulhas e atam-se os fios, unindo, desta forma, a pele à mucosa.

Terceiro processo de VIDAL DE CASSIS. — 1.º) Entala-se o prepúcio com uma pinça especial que tem, num dos ramos, vários bicos ou dentes, destinados a fixar a pele à mucosa, penetrando em toda a espessura da prega prepucial. 2.º) Secciona-se o prepúcio, imediatamente atrás da pinça. 3.º) Unem-se os dois folhetos, cutâneo e mucoso, com alguns fios de seda ou de cut-gut. Êste processo tem o inconveniente de não proteger a glande, mas VIDAL preferia a secção posterior para não fazer a sutura ao nível dos tecidos traumatizados pela pinça.

Processo de DOLBEAU. — Com duas pinças dentes de rato, entalam-se as paredes laterais da prega prepucial, até um pouco adiante da corôa da glande. Em seguida, entala-se o prepúcio entre os ramos de uma pinça de pressão contínua que é colocada ime-

diatamente atrás das duas primeiras. Corta-se o prepúcio, imediatamente adiante desta última pinça, e unem-se os dois folhetos com alguns fios de cut-gut.

Processo de PANAS. — *Material necessário: a) um bisturi; b) uma pinça de pressão contínua, com um dente na extremidade de um dos ramos; c) uma pinça cujos ramos são divididos em duas hastes por uma fenda longitudinal (pinça de quatro hastes paralelas); d) uma agulha; e) uma pinça de dissecção.*

1.º) Introduz-se o ramo liso da primeira pinça na cavidade do prepúcio até que a sua extremidade chegue ao sulco balano-prepucial. 2.º) Recua-se a pinça, aproximadamente um centímetro e, fecha-se. 3.º) Entala-se o prepúcio entre os ramos da terceira pinça que é aplicada imediatamente atrás da primeira e cuja direcção é oblíqua para baixo e para diante, isto é, paralela à coroa da glande. 4.º) Secciona-se a prega prepucial com um bisturi que se faz passar na ranhura da pinça. 5.º) Unem-se com pontos separados os dois folhetos, cutâneo e mucoso.

Processo de PIERRE DUVAL. — O processo que PIERRE DUVAL descreve, no seu livro *Chirurgie de L'Appareil urinaire et de L'Appareil Génital de L'Homme — Précis de Technique Opératoire,* compreende seis tempos principais.

Primeiro tempo. Libertação da glande (destruïção das aderências balano-prepuciais, se existem). — Depois de fixar o prepúcio com duas pínças de KOCHER,

aplicadas sôbre as partes laterais do limbo prepucial, o operador toma uma sonda-cânula ordinária, introdu-la até ao sulco retro-balânico, ao nível da linha dorso-mediana, e desfaz todas as aderências, deslocando-a alternativamente para a direita e para a esquerda, até à vizinhança do freio.

Segundo tempo. Colocação da pinça prepucial. — As pinças que fixam o limbo prepucial são confiadas a um ajudante que as mantém paralelas e horisontais e que exerce uma tracção uniforme sôbre o prepúcio. Com a mão esquerda colocada debaixo do pénis, o operador desloca ligeiramente a glande para trás, através da prega prepucial, e, com a mão direita, toma uma pinça de Kocher e aplica-a sôbre o prepúcio, de cima para baixo, adiante dos dedos da mão esquerda. Esta pinça deve formar com o eixo longitudinal do pénis um ângulo de 135 graus, aberto para cima e para diante.

Terceiro tempo. Secção do prepúcio. — O prepúcio é cortado com um bisturi ao nível do bordo posterior da pinça. Para não ferir a glande, o operador deve exercer uma ligeira tracção sôbre a pinça prepucial. Feita a secção, a pele retrae-se e descobre a mucosa que não sofre uma retracção paralela.

Quarto tempo. — Laqueação das veias prepuciais, a fim de evitar hematomas sub-cutâneos.

Quinto tempo. Excisão da mucosa. — Com uma tesoura, divide-se longitudinalmente a parte médio-dorsal da mucosa do prepúcio até à vizinhança da corôa da glande. Ficam dois retalhos laterais que

são, em seguida, excisados com uma tesoura. A secção da mucosa fica então paralela à da pele.

Sexto tempo. Sutura. — Pontos de cut-gut, separados. Primeiro, colocam-se os quatro pontos cardiais (médio-dorsal, médio ventral e médio-laterais).

Depois, colocam-se os pontos intermediários indispensáveis para fazer uma sutura muco-cutânea perfeita.

Secção e sutura do freio. — Quando o freio é muito curto, divide-se transversalmente e sutura-se no sentido longitudinal, depois da laqueação da artéria própria, se fôr possível.

Processo de L. A. DE SAINT GERMAIN. — O processo que L. A. SAINT GERMAIN apresenta, no *Nouveau Dictionnaire de Médecine et de Chirurgie Pratiques,* tômo VII, artigo *Circoncision*, como sendo o mais simples, o mais completo e o mais perfeito, difere do de PIERRE DUVAL sòmente pela divisão do prepúcio, que é feita com uma tesoura.

Processo de DIEFFENBACH. — 1.º) Excisam-se alguns milímetros do bordo livre do prepúcio. 2.º) Separa-se o folheto cutâneo do folheto mucoso. 3.º) Excisa-se a mucosa. 4.º) Dobra-se a pele para dentro e para trás, de modo a formar um novo prepúcio exclusivâmente cutâneo.

Processo de DARTIGUES ET ROUCAYROL *(fimosiectomia* (1) *com sutura circular invaginada).* — Êste pro-

(1) DARTIGUES e ROUCAYROL propõem o têrmo fimosiectomia para

cesso tem, como o antecedente, a vantagem de conservar uma grande parte do prepúcio e de dispensar toda a espécie de penso. Apenas temos de recomendar ao operado que urine um pouco inclinado para diante e que, no fim das micções, deixe esgotar completamente a urina. Durante a micção, o pénis deve ter uma direcção vertical. DARTIGUES e ROUCAYROL não fazem, como DIEFFENBACH, a exerese de toda a mucosa prepucial, mas excisam um grande retalho e dobram a pele para dentro, fazendo a sutura com pontos separados de cut-gut. A linha de sutura é abundantemente polvilhada com peróxido de zinco. As erecções podem ser combatidas pelos processos ordinários (cânfora, brometo de potássio, etc.) e ainda pela aplicação local de compressas frias que nada prejudicam, porque não ficam em contacto com a ferida operatória.

E) Secção com incisão dorsal

Este método está indicado quando existem aderências balano-prepuciais que não podem ser destruidas por meio de uma sonda-cânula introduzida entre a glande e o prepúcio. Dividindo prèviamente a parede dorsal do prepúcio, podemos fazer uma dissecção minuciosa e metódica. O apêrto exagerado do anel prepucial exclue todos os processos em que se começa pela incisão dorsal.

designar a circuncisão terapêutica do prepúcio com fimose, desejando que a palavra circuncisão seja reservada para designar exclusivamente a exerese ritual (vid. *Journal d'Urologie*, tômo XIII, n.º 2, 1922).

Processo de Ravaton. — 1.º) Levanta-se o pénis com a mão esquerda e introduz-se um dos ramos de uma tesoura entre o prepúcio e a face dorsal da glande. 2.º) Divide-se a parede dorsal do prepúcio, desde o anel prepucial até à vizinhança da coroa da glande. 3.º) Secciona-se o freio, se êste é demasiadamente curto. 4.º) Excisa-se o prepúcio com uma tesoura ou com um bisturi.

Processo de Guérin. — 1.º) Divide-se longitudinalmente a parede dorsal do prepúcio com um bisturi (incisão) ou com uma tesoura (secção). 2.º) Prendem-se com duas pinças, aplicadas obliquamente de cima para baixo e de trás para diante, os dois retalhos prepuciais. 3.º) Excisa-se com um bisturi ou com uma tesoura toda a porção do prepúcio situada adiante destas pinças.

Processo de Cusco. — Este processo, além de não ser de execução muito fácil, tem o inconveniente de exigir uma pinça especial, cujos ramos formam um anel através do qual passa a glande. O cirurgião precisa de ter várias pinças, porque o calibre do anel deve estar em relação com as dimensões da glande.

1.º) Divide-se longitudinalmente a parede dorsal do prepúcio. 2.º) Descobre-se completamente a glande e introduz-se no anel de um dos ramos da pinça. 3.º) Cobre-se êste anel com o prepúcio e aperta-se, em seguida, a prega prepucial com o segundo anel da pinça. 4.º) Corta-se circularmente o

prepúcio com um bisturi, ao nível da circunferência externa dos anéis.

Primeiro processo de Duboë *(processo do fio condutor, excisão em dois tempos).* — 1.º) Divide-se a parede dorsal do prepúcio, desde o anel prepucial até à coroa da glande. 2.º) Toma-se um fio de seda ou de cut-gut e enfia-se em três agulhas, uma em cada extremidade e outra na parte média. 3.º) Com estas três agulhas, atravessa-se, de dentro para fora, a metade direita do prepúcio, adiante do sulco balano-prepucial. A primeira destas agulhas atravessa o prepúcio na vizinhança da extremidade posterior da incisão dorsal, a segunda é aplicada sôbre o lado direito do freio, e a terceira fica a meia distância entre as duas primeiras. 4.º) Corta-se a ansa conduzida pela terceira agulha. Ficam dois fios, cujas extremidades são confiadas a um ajudante. 5.º) Excisa-se a metade direita do prepúcio, seguindo, com o bisturi ou com a tesoura, a linha marcada pelos fios sôbre a mucosa prepucial. 6.º) Faz-se para o lado esquerdo o que se acaba de fazer para o lado direito.

Segundo processo de Duboë *(processo do fio condutor, excisão num só tempo).* — Consiste em aplicar os fios, tanto no lado direito, como no lado esquerdo, e seccionar, num só tempo, as duas metades do prepúcio.

QUINTA PARTE

CONCLUSÕES

CONCLUSÕES

Julgamos completamente inútil mencionar aqui todas as conclusões que se podem formular sôbre a matéria dos diversos capítulos e parágrafos que constituem o nosso trabalho. Algumas foram apresentadas, como podemos e soubemos, nos seus respectivos lugares, e outras serão fàcilmente estabelecidas pelo leitor. Neste lugar, apresentaremos só e resumidamente um pequeno número de factos e de condições anatómicas, fisiológicas e patológicas que mais se salientam pelo seu valor scientífico, pela sua freqüência ou pela sua importância clínica.

Dentre as conclusões que se podem tirar do que deixamos escrito, salientam-se as seguintes:

1.ª) A uretra peniana contribui bastante para a retenção fisiológica da urina na bexiga, e influi sôbre a continuidade, sôbre a direcção e sôbre o alcance ou fôrça de projecção do jacto.

2.ª) A erecção é um fenómeno de natureza reflexa.

3.ª) O centro da erecção está situado na medula lombar.

4.ª) As fibras centrípetas dêste centro são fornecidas, não só pelos nervos dorsal do pénis, perineal superficial e génito-crural, mas ainda pelos nervos sensitivos da região lombar e pelos ramos do plexo hipogástrico que inervam as vesículas seminais, a próstata, a porção membranosa da uretra, a bexiga e o recto.

5.ª) As fibras centrífugas destacam-se dos três primeiros nervos sagrados e dirigem-se para o plexo hipogástrico, seguindo as faces laterais da bexiga e da próstata, e daí para os corpos erécteis, seguindo os ramos vesicais e prostáticos das artérias hipogástricas. Os nervos centrífugos são vaso-dilatadores.

6.ª) Na vizinhança do orifício anal e no escroto, terminam algumas fibras sensitivas que exercem uma acção inibitória sôbre o centro génito-lombar.

7.ª) No nervo isquiático, caminham fibras sensitivas que desempenham o mesmo papel.

8.ª) A actividade do centro génito-espinhal está submetida à influência, umas vezes estimulante, outras vezes inibitória, dos centros nervosos superiores.

9.ª) No estado fisiológico, o cérebro desempenha o principal papel no fenómeno da erecção.

10.ª) Este fenómeno resulta de um afluxo considerável de sangue arterial e de vários obstáculos à circulação de retôrno.

11.ª) O centro da ejaculação confunde-se com o da erecção.

12.ª) As fibras centrípetas dêste centro estão contidas no nervo dorsal do pénis.

13.ª) As fibras centrífugas provêm do 3.º e do 4.º

pares sagrados para os músculos do períneo, do 4.º e do 5.º pares lombares para as vesículas seminais e para os canais deferentes.

14.ª) A fimose é de todas as anomalias do pénis a que menos preocupa o homem e a que mais trabalhos lhe dá.

15.ª) No tratamento cirúrgico desta anomalia, os resultados da circuncisão são, ao mesmo tempo, mais completos e mais satisfatórios do que os dos outros métodos operatórios.

16.ª) Em face de uma operação tão simples como a circuncisão, a rapidez e a facilidade de execução de qualquer processo de dilatação, de desbridamento ou de incisão parcial não oferecem vantagens compensadoras.

17.ª) A circuncisão deve ser preferida a todas as outras operações, sempre que seja possível.

18.ª) Cercada das precauções necessárias para evitar qualquer complicação, a circuncisão oferece incalculáveis benefícios, tanto sob o ponto de vista higiénico e moral, como sob o ponto de vista social e patológico.

Esta operação é, como diz Lallemand, inútil em muitos casos, mas, desde que seja bem feita, não é nociva em nenhum e pode ser muito útil num grande número. A dificuldade da sua execução não se compara com os grandes e numerosos inconvenientes da fimose.

Estamos de acôrdo com os autores que dizem que a circuncisão presta à sociedade tão bons serviços como a inoculação do virus vacinal.

Para as pessoas que desprezam os mais elementares cuidados higiénicos, esta operação é, com efeito, quási indispensável.

Não a indicamos para as crianças, desde que a fimose não tenha dado origem a acidentes, a complicações ou a excessos de masturbação que a justifiquem, porque a terminação espontânea dêste vício de conformação do prepúcio é freqüente na época da puberdade ou na adolescência, mas aconselhamo-la a todos os adultos com o orifício prepucial apertado, não só nos casos em que está indicada (*incontinência ou retenção de urina, cestite fimósica, excessos de masturbação, perdas seminais involuntárias, coitos dolorosos, esterilidade por obstáculo à saida do esperma, certos acidentes nervosos de origem fimósica,* etc.), mas ainda como medida profilática da parafimose, de balano-postites, de doenças venéreas, de aderências balano-prepuciais, de cálculos da cavidade do prepúcio, de epiteliomas, etc.

ÍNDICE

CAPÍTULO IV

Desenvolvimento do aparelho da cópula

SEGUNDA PARTE

Fisiologia do pénis

CAPITULO I

Erecção

CAPÍTULO II

Cópula

CAPÍTULO III

Ejaculação

TERCEIRA PARTE

Patologia do pénis

CAPÍTULO I

Lesões traumáticas

CAPÍTULO II

Lesões vasculares

CAPÍTULO III

Lesões flegmásicas

CAPÍTULO IV

Lesões neoplásicas

CAPÍTULO V

Anomalias e suas conseqüências

QUARTA PARTE

Circuncisão

CAPÍTULO I

História

CAPÍTULO II

Métodos e processos operatórios

QUINTA PARTE

Conclusões

ERRATA

Pag.	Linha	Onde se lê	Leia-se
3	6	epididimar	epididimário
3	7	de epidídimo	do epidídimo
14	15	Carranches	Carraches
32	3	(fig. 2)	(fig. 3)
37	9	MONOT ET BRUN	Monod et Brun
45	1	miléssimas	milésimas
58	14	certas cortina	certas cortinas
62	4	refletida	reflectida
99	16	inérgicas	enérgicas
100	7	esvasiamento	esvaziamento
111	15	vasio	vazio
119	12	acima	atrás
124	25	desnudação	denudação
127	8	1855	1853
143	25	antiflugísticas	antiflogísticas
146	24	KOCK	Koch
157	7	deslocados	descolados
174	31	*Journal d'Urologie*, 1922	*Journal d'Urologie*, 1921
252	20	dissociando desorganizando	dissociando e desorganizando
324	40	encomodados	incomodados
327	2	indivíduss	indivíduos
418	12	cestite	cistite

Além dos erros que acabamos de indicar e de emendar, escaparam-nos, em algumas fôlhas do nosso trabalho, outros, tais como *expontânea*, por *espontânea*, *afim de*, por *a fim de*, etc., etc., que fàcilmente se corrigem e que todo o leitor que tenha tido ocasião de rever provas tipográficas saberá desculpar.